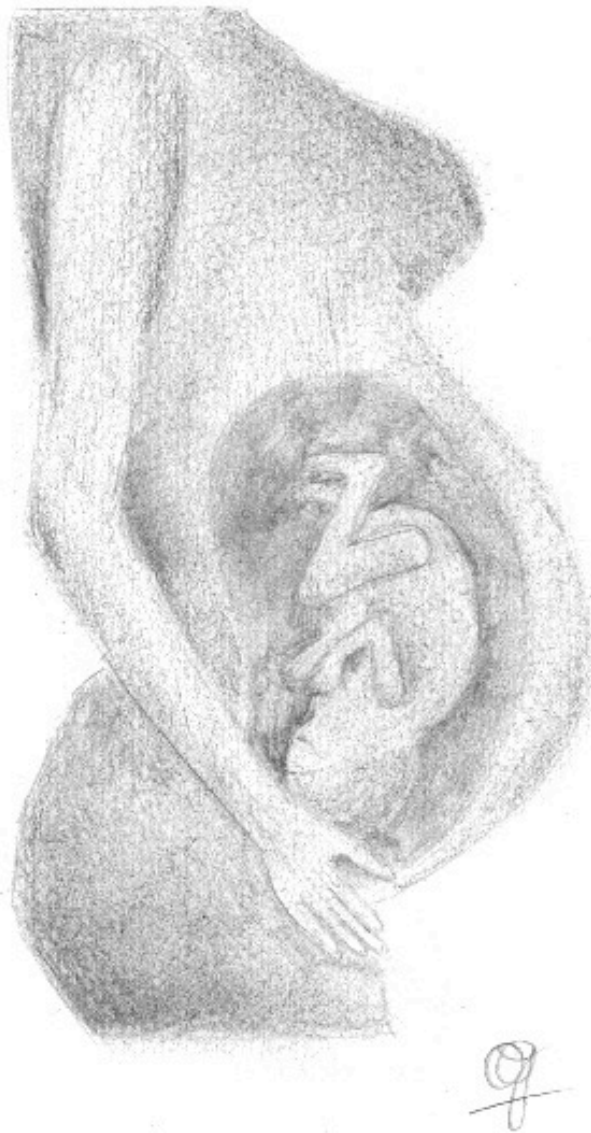




Kantonsschule Enge
Zürich

* Ungeborene Patienten *

Die fötalchirurgische Behandlung einer Spina bifida



Orija Guggenheim, N4a
Betreuerin: Frau Ruth Caspar
Kantonsschule Enge
Zürich, Schweiz
Abgabedatum: 17. Dezember 2018

*«Das Durchschnittliche gibt der Welt ihren Bestand, das
Aussergewöhnliche ihren Wert.»
-Oscar Wildeⁱ*

*Widmung für Herrn Prof. Dr. med. Martin Meuli.
Seine medizinischen Errungenschaften und der faszinierende Durchbruch
in der Fötalchirurgie sind bewundernswert und kaum in Worte zu fassen.
Ohne seine Leidenschaft für die Medizin und seine herzliche und
einfühlsame Persönlichkeit wäre der medizinische und menschliche
Fortschritt auf diesem Gebiet nicht so weit gekommen.*

Vorwort

Liebe Leserinnen, liebe Leser

Meine Faszination für medizinische Errungenschaften und meine beruflichen Ziele später im medizinischen Bereich der Gynäkologie oder der Pädiatrie tätig zu sein, haben mich dazu bewogen, meine Maturitätsarbeit zum Thema «Ungeborene Patienten – Die fötalchirurgische Behandlung einer Spina bifida» zu schreiben.

Das Ziel dieser Arbeit sollte sein, den Leserinnen und Lesern einen Einblick in die Thematik der Fötalchirurgie und spezifisch der fötalchirurgischen Therapie einer Spina bifida, zu ermöglichen. Ebenfalls wird das Vitamin «Folsäure» in Bezug auf eine Spina bifida thematisiert. Die Leserinnen und Lesern sollen sich der Wichtigkeit dieses Vitamins bewusst werden.

Mit dieser Arbeit wird es auch denjenigen Menschen, die nicht im Fachbereich Medizin tätig sind, möglich, Kenntnisse zu dieser Thematik zu erwerben, so dass man diese Arbeit auf einem Niveau einer Maturandin und eines Maturanden verstehen kann.

An dieser Stelle möchte ich diese Arbeit offiziell Prof. Dr. med. Martin Meuli widmen. Ohne seinen Willen, seiner Leidenschaft für die Medizin und seinem Streben nach Neuem wäre der medizinische Fortschritt nie so weit gekommen. Dank seinen Erfolgen in der Fötalchirurgie ist es vielen Kindern trotz der Diagnose «Spina bifida» möglich, ein Leben mit deutlich weniger Einschränkungen zu führen. Für mich ist er ein grosses Vorbild: Seine Persönlichkeit und Leistungen faszinieren mich enorm.

Viel Spass beim Lesen!

Inhaltsverzeichnis

VORWORT	3
1 EINFÜHRUNG	5
2 SPINA BIFIDA	7
2.1 WAS IST «SPINA BIFIDA»?	7
2.2 VERSCHIEDENE FORMEN DER KRANKHEIT	9
2.3 DIE URSACHEN.....	11
2.3.1 Folsäure - ein Wundervitamin?.....	11
2.3.2 Ursachen einer Spina bifida aperta	15
2.4 WIE DIAGNOSTIZIERT MAN EINE SPINA BIFIDA?	16
2.4.1 Die Pränataldiagnostik.....	16
2.4.2 Diagnose: «offener Rücken».....	18
2.5 ENTWICKLUNG UND FOLGEN	19
3 DIE FÖTALCHIRURGIE	21
3.1 ALLGEMEIN	21
3.2 GESCHICHTE DER FÖTALCHIRURGIE	23
3.3 FÖTALCHIRURGIE AM OFFENEN RÜCKEN	25
3.3.1 <i>Martin Meulis Forschung und bahnbrechende Entdeckung</i>	25
3.4 FÖTALCHIRURGIE IN DER SCHWEIZ.....	30
3.5 EINE OPERATION AM UNGEBORENEN – DER ABLAUF	32
3.6 FOLGEN UND ZUKUNFT FÜR DEN OPERIERTEN FÖTUS	35
4 PERSÖNLICHES ERLEBNIS	37
4.1 AN EINER SPINA BIFIDA OPERATION DABEI SEIN ZU DÜRFEN	37
5 INTERVIEWS	40
5.1 HERR PROF. DR. MED. MARTIN MEULI	40
5.2 FRAU DR. THEOL. RUTH BAUMANN-HÖLZLE.....	47
5.3 FRAU MARIA WALLISER	53
5.4 FRAU SIRI ANESINI	55
6 DISKUSSION	57
6.1 FAZIT	59
7 SCHLUSSWORT	60
7.1 MEINE MATURITÄTSARBEIT.....	60
8 DANK	62
9 ABBILDUNGSVERZEICHNIS	63
10 TABELLENVERZEICHNIS	66
11 LITERATURVERZEICHNIS	67
12 EIGENSTÄNDIGKEITSERKLÄRUNG	71

1 Einführung

Gewisse Informationen, die zur Hilfe des Schreibens eines Vorwortes und einer Einleitung dienen, stammen aus der am Ende des Kapitels angegebenen Fussnote.

Spina bifida ist eine Fehlbildung am Rücken, die in der frühen Schwangerschaft, der Embryogenese (*Embryonalentwicklung*), entsteht. Dank der heutzutage existierenden Fötalchirurgie kann dem Kind viel Leid erspart werden. Der Fötus wird also noch im Mutterleib operiert, im Fall einer Spina bifida aperta zwischen der 21. und 26. Schwangerschaftswoche. Wichtig zu erwähnen ist, dass bei Entstehung der Krankheit das ungeborene Kind als Embryo bezeichnet wird. Ab der 9. Schwangerschaftswoche bis zur Geburt wird der Embryo zum Fötus.¹

Diese Maturitätsarbeit gliedert sich in einen theoretischen und in einen praktischen Teil, die ihrerseits in Kapitel unterteilt sind.

Der erste Teil befasst sich mit der Fehlbildung «Spina bifida», deren Entstehung, möglichen Verhinderung, der Diagnose und den Folgen. Im zweiten Kapitel wird auf die Thematik der Fötalchirurgie eingegangen, wobei die fötalchirurgische Behandlung einer Spina bifida im Vordergrund steht. Auf weitere fötalchirurgische Behandlungen wird in dieser Arbeit nicht weiter eingegangen, wobei einige Beispiele erwähnt werden.

Die Arbeit beruht auf der zeitlichen Reihenfolge, von der Entstehung, möglichen Ursachen und fötaler Behandlung bis hin zu den Folgen eines Spina bifida-Falls.

Der praktische Teil der Arbeit enthält verschiedene Interviews mit Persönlichkeiten, die mit diesem Thema zu tun haben. Ausserdem durfte die Verfasserin bei einer solchen fötalen Operation einer «Spina bifida aperta» als Zuschauerin dabei sein, was am Schluss ebenfalls dokumentiert wird (K. 6.1).

Folgende Fragestellung wird am Ende der Arbeit, basierend auf deren Inhalt, in einer abschliessenden Diskussion, beantwortet:

«Was würde ich tun?»

Genauer beschrieben, bezieht sich diese Frage darauf, wie die Verfasserin der Arbeit im Falle einer solchen Diagnose handeln würde. Es stehen ihr drei Möglichkeiten zur Verfügung: Eine Abtreibung, die fötale Operation oder eine nachgeburtliche Behandlung. In dieser Arbeit wird hauptsächlich auf die fötale Therapie eingegangen.

Ziel dieser Arbeit ist es, den Leserinnen und Lesern die beschriebenen Themen «Spina bifida», «Fötalchirurgie» und die Bedeutung des Vitamins «Folsäure» näherzubringen, so dass nach dem Lesen dieser Arbeit jede Leserin und jeder Leser eine eigene Antwort zur Frage «Was würde ich tun?» finden kann. Die am Schluss der Arbeit beantwortete Frage sollte keineswegs andere Meinungen als «falsch» betrachten. Im Anschluss werden die Erkenntnisse aus verschiedenen Richtungen beleuchtet. Anhand von Interviews wird auf die praktische Seite einer vorgeburtlichen Operation und deren Risiken eingegangen, ethische Aspekte unter die Lupe genommen und, ganz wichtig, auch der Stimme einer Mutter und deren betroffenen Tochter, Gehör verschafft. Dadurch erhofft sich die Verfasserin, sich ein möglichst abgerundetes Bild und

¹ Vgl. Fötus, in : <https://de.wikipedia.org/wiki/Fötus> letzter Zugriff am: 8.10.18.

Vgl. Embryogenese (Mensch), in: [https://de.wikipedia.org/wiki/Embryogenese_\(Mensch\)](https://de.wikipedia.org/wiki/Embryogenese_(Mensch)) letzter Zugriff am: 29.10.18.

Wissen der ganzen Thematik anzueignen und so die Leitfrage gewissenhaft beantworten zu können.

In Bezug auf diese Arbeit hat sich deren Verfasserin mit einigen Quellen auseinandergesetzt. Viele Internetseiten, darauf geladene wissenschaftliche Publikationen, sowie auch Prospekte (z.B. «*aktuell, die Kundenzeitschrift, Kopfschmerz*») und dem Standardwerk zum Thema dieser Arbeit «*Martin Meuli, Operation am Ungeborenen*» von u. A. Peter Rothenbühler haben das Schreiben dieser Maturitätsarbeit ermöglicht.

Das Wort Spina bifida wird nicht in jeder Literatur gleich geschrieben, weshalb in Zitaten das Wort oft anders dokumentiert wird. Weitere medizinische Fachbegriffe werden mit «c» geschrieben, im Deutschen jedoch mit einem «k» festgehalten.

Damit ein unmissverständliches Lesen möglich ist, wird darauf hingedeutet, dass bis und mit Kapitel 2.5 verschiedene Spina bifida Arten unterschieden werden. Ab dem Kapitel 3 wird «Spina bifida» der Form «Spina bifida aperta» gleichgesetzt, auf welche die Arbeit basiert. Zudem wird «MMC» als Abkürzung des Wortes Myelomeningocele verwendet, was ein Synonym für «Spina Bifida aperta» darstellt. Auf die Quellen wird immer am Anfang des Teil- und Unterkapitels hingedeutet. Die dazugehörige Fussnote befindet sich am Anfang des Teil-/ Unterkapitels. Um eine bessere Übersichtlichkeit zu gewähren, werden die Titel (z.B. *Dr. med.*) im Literaturverzeichnis weggelassen. Die Aspekte einer Abtreibung und einer postnatalen Operation, sowie der Neuralrohrdefekt «Anenzephalie», werden kaum thematisiert.²

² Hilfe: vgl. Dr. Huberta Weigl, in: <https://www.schreibwerkstatt.co.at/2013/05/02/wie-schreibt-man-eine-einleitung/> & <https://www.schreibwerkstatt.co.at/2013/08/02/wie-schreibt-man-ein-vorwort-für-eine-uni-arbeit/> letzter Zugriff am: 8.1.0.18.

2 Spina bifida

2.1 Was ist «Spina bifida»?

Das folgende Teilkapitel basiert auf den Quellen 3.

³ Eine Spina bifida, auch Myelomeningocele (MMC) oder offener Rücken genannt, ist eine angeborene Fehlbildung der Wirbelsäule und des Rückenmarks. Zum Zeitpunkt der frühen Embryonalentwicklung, ungefähr um den 18. Tag nach der Befruchtung der Eizelle, beginnt sich das menschliche Zentralnervensystem zu bilden. Sowohl das Rückenmark, als auch das Gehirn, werden aus der äussersten Zellschicht des Embryos (*Ektoderm*) gebildet. Auch die Wirbelsäule entwickelt sich noch im ersten *Trimenon*⁴, in der 3. bis 4. Schwangerschaftswoche, und zwar aus dem *Neuralrohr*⁵. Auf der «Rückenseite» des 3-4mm kleinen Embryos verdickt sich das Ektoderm und es bildet sich die sogenannte Neuralplatte. Diese wölbt sich, bildet einen Graben, die Neuralrinne genannt, deren Seiten sich mit der Zeit immer mehr nähern. Sobald sich die Seiten der Neuralrinne zuerst in der Nackenregion (Mitte des Embryos), daraufhin nach oben (*cranial*) und nach unten (*caudal*) gegen Ende der Neuralplatte schliessen, bildet sich das Neuralrohr. Um den 26. Tag nach der Befruchtung ist dieser äusserst kritische Vorgang abgeschlossen. Dieser Prozess wird als Neurulation bezeichnet und ist in mehrere Phasen aufgeteilt (*siehe Abbildung 1*).

Schliesst an einer gewissen Stelle das Neuralrohr nicht vollständig, entwickeln sich Fehlbildungen am Zentralnervensystem des Embryos, sogenannte Neuralrohrdefekte (NRD). Eine Spina bifida ist somit ein Neuralrohrdefekt. Im Bereich des Neuralrohrdefektes sind die Rückenmuskulatur und die darüber liegende Haut offen und demnach ist das im Wirbelkanal verlaufende *Rückenmark*⁶ durch defekte Rückenmarkshäute (*Meningen*) nicht geschützt. Die Rückenmarkshäute, welche durch den Wirbelkanal verlaufen, bestehen aus denselben

³SBH Schweiz, in: http://spina-hydro.ch/uber-uns/Spina_bifida-2/ letzter Zugriff am: 22.8.18.

Mediscope AG, in:

https://www.sprechzimmer.ch/sprechzimmer/Krankheitsbilder/Spina_bifida_Offener_Ruecken.php, letzter Zugriff am: 22.8.18.

Bundesamt für Gesundheit BAG CH, Monika Eichholzer et. al., Dezember 2008, «Folsäure ist unentbehrlich [...]», S. 26/27, in:

https://www.bundespublikationen.admin.ch/cshop_mimes_bbl/2C/2C59E545D7371EE5B09AD8C959F1B5CD.pdf letzter Zugriff am: 22.8.18.

Hirnhaut. In: <https://www.dr-gumpert.de/html/hirnhaut.html#c171515> letzter Zugriff am: 26.9.18.

Hirnhaut, in: <https://de.wikipedia.org/wiki/Hirnhaut> letzter Zugriff am: 27.9.18.

<https://www.youtube.com/watch?v=lGLexQRgxGs> letzter Zugriff am: 22.8.18.

Liquor cerebrospinalis, in: https://de.wikipedia.org/wiki/Liquor_cerebrospinalis letzter Zugriff am: 28.11.18.

⁴ «**Trimenon** / Trimester. Die Begriffe Trimenon oder Trimester bezeichnen einen Zeitabschnitt von drei Monaten. Die Schwangerschaft wird eingeteilt in das erste Trimenon (1. bis 13. Schwangerschaftswoche), das zweite Trimenon (14. bis 26. Woche) und das letzte Trimenon (27. bis 39./40. Woche).»

<https://www.familienplanung.de/lexikon/trimenon-trimester/> BZgA, letzter Zugriff am: 20.8.18.

⁵ «Das **Neuralrohr** ist die embryonale Anlage des zentralen Nervensystems der Chordatiere, insbesondere der Wirbeltiere, so auch des Menschen.» Neuralrohr, in: <https://de.wikipedia.org/wiki/Neuralrohr> letzter Zugriff am: 20.8.18.

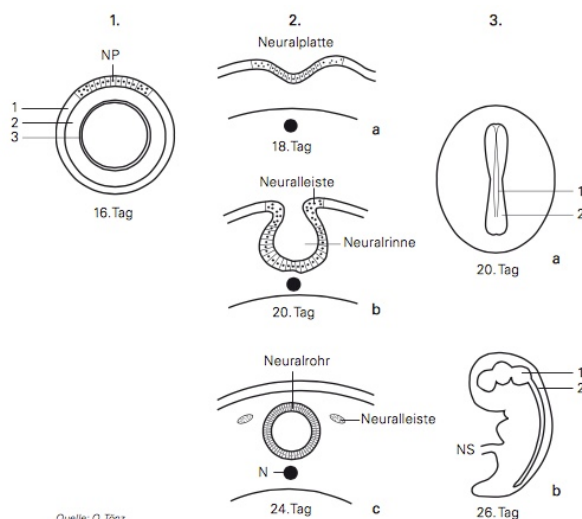
⁶ «Das **Rückenmark** (Medulla spinalis) ist ein Teil des zentralen Nervensystems (ZNS), das innerhalb der Wirbelsäule im Spinalkanal verläuft.» <http://flexikon.doccheck.com/de/Rückenmark> letzter Zugriff am: 21.8.18. «Die Aufgabe des Rückenmarks besteht darin, Informationen vom Gehirn zum Körper und vom Körper zum Gehirn zu übertragen.» Ulrich Kraft, Januar 2014, *Rückenmark*, in: <https://www.netdoktor.ch/anatomie/rueckenmark-7151> letzter Zugriff am: 21.8.18.

Hautschichten wie die Hirnhaut. Diese Hirnhaut wird in drei Schichten unterteilt. Zuäusserst befindet eine harte Schicht (*Dura mater encephali* oder *Pachymeninx encephali*). Daraufhin folgt die Spinnwebshaut (*Arachnoidea encephali*) und ganz innen befindet sich die weiche Hirnhaut (*Pia mater encephali* oder *Leptomeninges encephali*). Im Rückenmark werden diese Häute statt *encephali*, *spinalis* genannt. Findet keine vollständige Schliessung des Neuralrohres im Lenden-, Nacken- oder Kopfbereich, laut Prof. Meuli, «praktisch immer im Lendenbereich oder Kreuzbein»⁷ statt, so können sich weder die Knochen (Wirbelbögen, Schädelknochen), noch die Haut über dieser Stelle schliessen (*Abbildungen 5 & 6, K. 2.2*), was zufolge hat, dass die Hirnflüssigkeit gestaut wird und nicht weiter durch den Wirbelkanal und das Rückenmark abfliessen kann. Eine nach aussen tretende Blase (*Zyste*) mit Hirnflüssigkeit und dem offenliegenden Nervengewebe wird sichtbar. Das noch ungeborene Kind wird mit einem offenen Rücken, einer Spina bifida und/oder einer Anenzephalie zur Welt kommen. Letztere zeichnet sich durch das Fehlen des Grosshirns und einen offenen Hirnschädel aus. Kinder mit einer solchen Fehlbildung werden entweder tot geboren oder sterben kurz nach der Geburt. (Auf die Thematik der Anenzephalie wird in dieser Arbeit nicht weiter eingegangen.)

Die Fehlbildung «Spina bifida» kann sowohl vorgeburtlich als auch nachgeburtlich operativ behandelt werden.

Exkurs - Etymologie:

«Der Begriff Spina bifida leitet sich ab aus dem lateinischen spina für „Stachel“ oder „Dorn“, was sich auf den *Processus spinosus*, den Dornfortsatz des Wirbelkörpers bezieht; das lateinische *bifidus* bedeutet „in zwei Teile gespalten“. Spina bifida heisst also „gespaltener Dornfortsatz“. Im Deutschen ist „Wirbelspalt“ üblich. Die deutsche Bezeichnung „offener Rücken“ gilt nur für die Sonderform der Spina bifida aperta».⁸



Embryonale Entwicklung des Neuralrohres (16.–26. Tag p. conc.)

1. Embryonale Fruchtblase im Querschnitt mit äusserem (1), mittlerem (2) und innerem (3) Keimblatt (Ektoderm, Mesoderm, Entoderm) und Neuralplatte (NP)
2. a.) Bildung der Neuralrinne; b.) Einstülpung der Neuralrinne; c.) geschlossenes Neuralrohr. N = Notochord = Anlage der Wirbelsäure
3. a.) Embryo Rückseite mit Neuralplatte (2) und Neuralrinne (1) b.) Embryo Längsschnitt. (1) Hirnanlage mit Vorder-, Mittel- und Rautenhirnbläschen. (2) Rückenmark. NS = Nabelschnur. (Scheitel-Steißlänge 5 mm)

Abbildung 1: Die Evolution des Neuralrohres

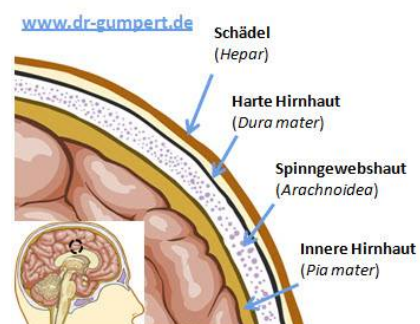


Abbildung 2: Schichten der Hirnhäute

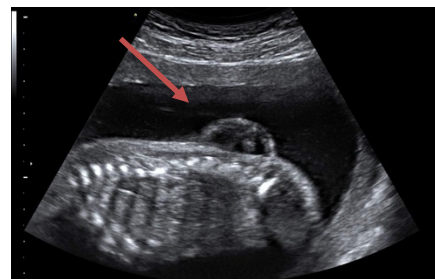

Abbildung 3: Ultraschallaufnahme einer Spina bifida aperta eines Fötus

⁷ Interview mit Herr Prof. Dr. med. Martin Meuli.

⁸ Spina bifida, in: https://de.wikipedia.org/wiki/Spina_bifida letzter Zugriff am: 22.8.18.

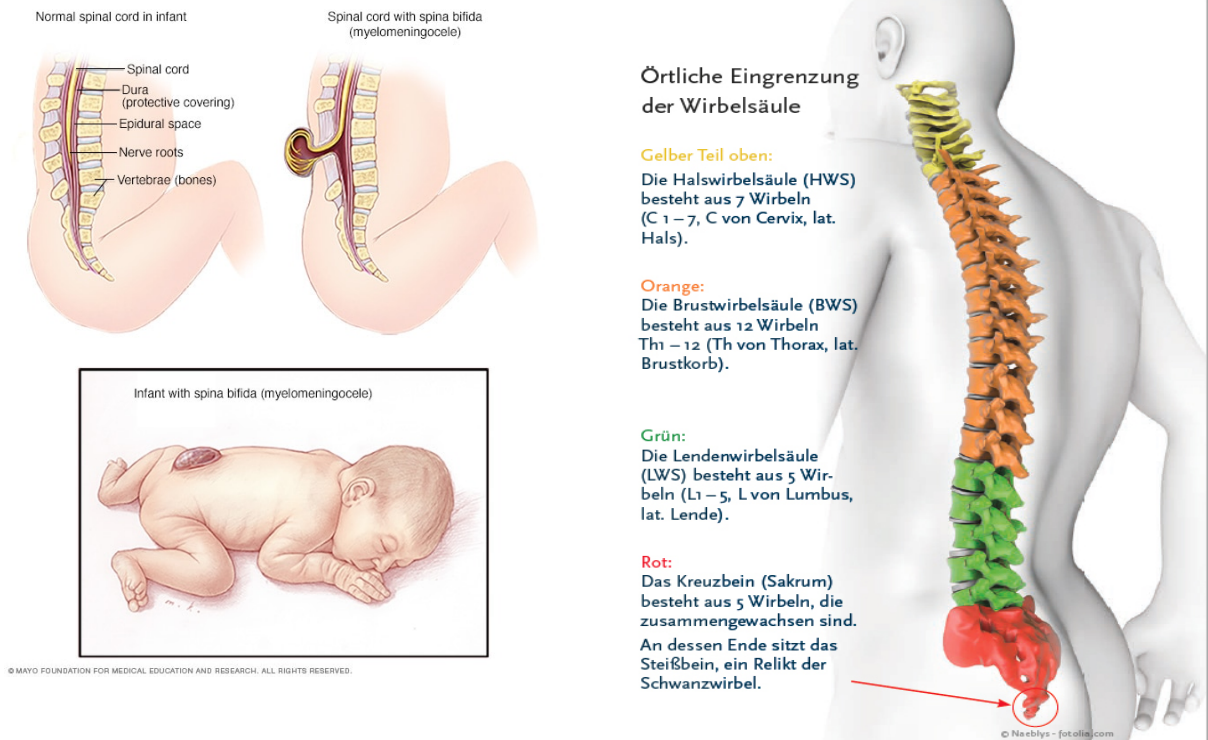


Abbildung 4: Spina bifida, offener Rücken an einem Neugeborenen, nicht pränatal behandelt

Abbildung 5: Unterteilung der Wirbelsäule

2.2 Verschiedene Formen der Krankheit

Nachdem im letzten Kapitel die Fehlbildung «Spina bifida» erklärt wurde, behandelt das folgende Kapitel die verschiedenen Formen einer Spina bifida.

Die folgenden Ausführungen beruhen auf den Quellen 9:

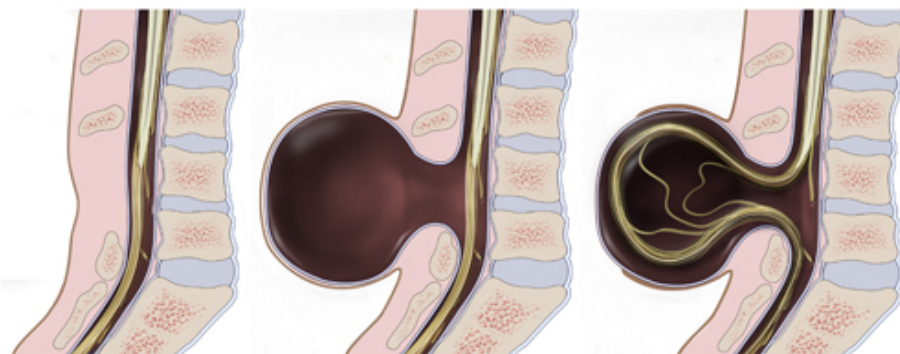
⁹Grundsätzlich wird zwischen einer geschlossenen und einer offenen Spina bifida unterschieden, wobei eine offene Spina bifida in drei weitere Fälle unterteilt wird.

Spina bifida occulta (geschlossen): Occulta bedeutet «verborgen, nicht sichtbar». Dabei sind die Rückenmarkshäute und das Rückenmark nicht betroffen. Hingegen sind die Wirbelbögen nicht vollständig geschlossen. Betroffene dieser Form eines Neuralrohrdefekts haben meistens keine Beschwerden. Diese, in der Regel häufig vorkommende Form einer Spina bifida wird oft durch Zufall während Röntgenaufnahmen, Untersuchungen des Rückens oder bei bettnässenden Kindern festgestellt. Medizinisch hat sie keine grosse Bedeutung und eine Behandlung ist nicht nötig.

⁹ Mediscope AG, in: https://www.sprechzimmer.ch/sprechzimmer/Krankheitsbilder/Spina_bifida_Offener_Ruecken.php letzter Zugriff am: 23.8.18.
Spina bifida, in: https://de.wikipedia.org/wiki/Spina_bifida letzter Zugriff am: 23.8.18.

Spina bifida aperta (offen): Eine offene Stelle (*Zeile*¹⁰), aus welcher Rückenmarkshäute (Meningen) je nachdem mit oder ohne Rückenmark hervortreten und als Vorwölbung unter der Haut sichtbar sind. Der deutsche Begriff «offener Rücken» wird als Spina bifida aperta bezeichnet. Es gibt dazu drei verschiedene Formen:

- **Meningocele:** Eine eher leichte, die am wenigsten vorkommende Form der Spina bifida aperta, die sich durch die hervorhebende Aufwölbung der Rückenmarkshäute durch einen Wirbelbogenspalt unter der Haut kennzeichnet. Dadurch entsteht eine Blase (Zyste), die sichtbar ist, jedoch operativ nachgeburtlich entfernt werden kann. Das Rückenmark bleibt in seiner üblichen Lage und ist nicht geschädigt, wodurch keine Beeinträchtigungen entstehen.
- **Myelomeningocele (MMC):** Eine Spaltbildung liegt in der Wirbelsäule. Teile des Rückenmarks (*Myelon*), der Rückenmarkshäute und der Nerven treten in einer Blase (Zyste) nach aussen sichtbar hervor. Die Nervenstränge an der betroffenen Stelle verlieren dadurch ihren Schutz und es kommt zu schwerwiegenden Schäden.
- **Myeloschisis:** Ist das Nervengewebe an der betroffenen Stelle völlig freigelegt, sichtbar und ist weder von Haut noch von Bindegewebe geschützt, so spricht man von einer Myeloschisis, einem Begriff, der in der Medizin für besonders schwere Befunde einer Spina bifida aperta verwendet wird.



Spina bifida occulta

Meningocele

Myelomeningocele

Abbildung 6: Ansicht verschiedener Formen einer Spina bifida

¹⁰ «**Zeile** (auch 'Kele' oder 'Cele') ist ein Wortteil in medizinischen Fachbegriffen, welcher nur ungenau definiert ist und die Bedeutungen Geschwulst, Bruch (Hernie), Vorfall (Prolaps) oder Zyste haben kann. Es wird am Wortende verwendet.»

Zeile, in: <https://de.wikipedia.org/wiki/-zeile> letzter Zugriff am: 23.8.18.

-**Spinalnerv:** «Als **Spinalnerven** bezeichnet man die Nerven, die paarig aus dem Rückenmark entspringen.[...] Die Spinalnerven bilden sich im Wirbelkanal aus den Fila radicularia der vorderen (*Radix anterior*) und hinteren Nervenwurzeln (*Radix posterior*), die das Rückenmark verlassen bzw. in das Rückenmark einstrahlen.[...] Insgesamt gibt es 31 paarige Spinalnerven.[...] Außerhalb des Wirbelkanals zweigen sich die Spinalnerven in jeweils 3-4 Äste auf.» *Spinalnerv*, in: <http://flexikon.doccheck.com/de/Spinalnerv> letzter Zugriff am: 23.8.18.

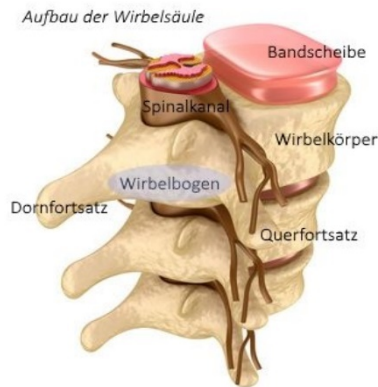

Abbildung 7: Aufbau der Wirbelsäule mit Ansicht des Rückenmarks

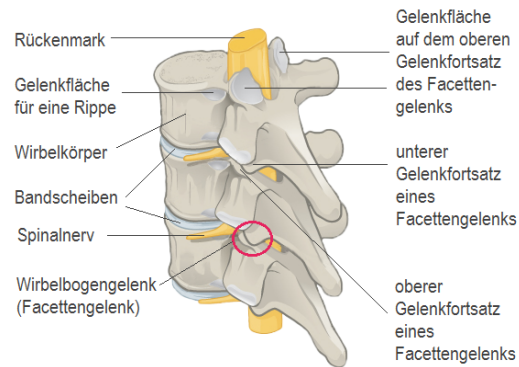


Abbildung 8: Aufbau der Wirbelsäule, Wirbelkörper und Spinalnerv (Definition in Fussnote S.10) sichtbar

2.3 Die Ursachen

Anschliessend zu den verschiedenen Formen eines Neuralrohrdefekts werden die Ursachen einer Spina bifida aperta dargelegt.

2.3.1 Folsäure - ein Wundervitamin?

Die drei folgenden Unterkapitel schildern die Thematik des Vitamins Folsäure und deren Bedeutsamkeit der Verhinderung einer MMC. Das Unterkapitel 2.3.1.4 beschreibt wie die «Stiftung Folsäure» die Bedeutung dieses Vitamins der Schweizer Bevölkerung bekannt machen kann.

Die folgenden drei Unterkapitel basieren auf den Quellen 11.

2.3.1.1 Was ist Folsäure?

¹¹ 1941 wurde ein wasserlösliches Vitamin aus der Gruppe B, das sogenannte «Folat» entdeckt. Folsäure (PGA¹²) ist die Bezeichnung für künstlich produziertes Folat. Der menschliche Körper

¹¹BAG, in: <https://www.admin.ch/gov/de/start/dokumentation/medienmitteilungen.msg-id-24967.html> letzter Zugriff am: 5.9.18.

BAG, Monika Eichholzer, Dez. 2008, *Folsäure ist unentbehrlich [...]*, S16- 33, in:

https://www.bundespublikationen.admin.ch/cshop_mimes_bbl/2C/2C59E545D7371EE5B09AD8C959F1B5CD.pdf

<https://www.stiftung-folsaeure.ch/folsaeure-hilft/schwangerschaft/> letzter Zugriff am: 5.9.18.

BZgA, in: <https://www.familienleben.ch/schwangerschaft/ernaehrung/folsaeure-in-der-schwangerschaft-1493> letzter Zugriff am: 5.9.18.

Maurice Klingler, *Spina bifida: Wenn Babys mit offenem Rücken zur Welt kommen*, in:

https://www.lifeline.de/krankheiten/Spina_bifida-id40797.html letzter Zugriff am: 5.9.18.

<https://www.swissmom.ch/schwangerschaft/praktisches/gesunde-ernaehrung-fuer-zwei/vitamine-in-der-schwangerschaft/vitamin-b-komplex/folsaeure/> letzter Zugriff am: 9.9.18.

SWICA, Kopfschmerz, In: aktuell; Die Kundenzeitschrift, *Lebensvitamin Folsäure*, 3-2018, S4 & 5.

<https://www.swissmom.ch/schwangerschaft/praktisches/gesunde-ernaehrung-fuer-zwei/vitamine-in-der-schwangerschaft/vitamin-b-komplex/metafolin-die-natuerliche-folsaeureform/> letzter Zugriff am: 9.9.18.

¹² «PGA = Pteroylmonoglutamic acid = Pteroylmonoglutaminsäure»

«Nicht zu verwechseln mit Folinsäure, der reduzierten Form der Folsäure [...], die als Antidot und Schutzwirkung bei akuter Vergiftung und Therapie mit Folsäureantagonisten eingesetzt wird, sowie bei megaloblastärer Anämie, wenn eine orale Folsäuretherapie nicht möglich ist.» BAG, Monika Eichholzer et. al., Dezember 2008, *Folsäure ist*

ist darauf angewiesen, dieses Vitamin über die Nahrung zuzuführen, da es unser Körper nicht selbstständig bilden kann. Alle Vitaminverbindungen mit Folsäurecharakter werden den Oberbegriffen Folat oder Folsäure zugeordnet. Der Begriff «Vitamin B₉» wird in der französischen Fachliteratur verwendet und beinhaltet die in der Nahrung natürlich vorkommenden Folate, «Nahrungsfolate», als auch die künstlich, synthetisch hergestellte Folsäure. Folsäure wird in ihrer natürlichen Form auch Metafolin genannt und im Körper schrittweise zur biologisch wirksamen Folatform umgesetzt.

Die verschiedenen Formen dieser Vitamingruppe werden aufgrund ihrer Strukturen im Darm nicht immer vollständig aufgenommen:

- Nahrungsfolate: 50%
- «Galenische Form»¹³ von synthetischer Folsäure, praktisch: 100%
- In Lebensmittel zugesetzte synthetische Folsäure: 85%

Damit der menschliche Körper ausreichend mit diesem Vitamin versorgt wird, stellt sich aus den hier angegebenen Prozentzahlen heraus, dass doppelt so viel Nahrungsfolat wie synthetische Folsäure zu sich genommen werden muss, um denselben Bedarf zu decken. Aufgrund der Wasserlöslichkeit der Folsäure wird sie jedoch nicht in grossen Mengen gespeichert, ähnlich wie weitere Vitamine aus der B-Gruppe (Z.B. B₁₂, B₆, B₂).¹⁴

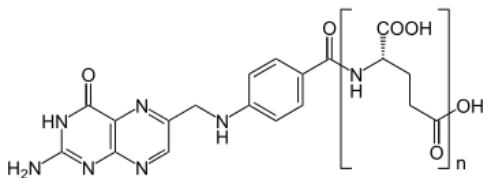


Abbildung 9: Chemische Strukturformel eines Folatmoleküls. Summenformel: «C₁₉H₁₉N₇O₆»

Zahlreiche Getränke und Nahrungsmittel beinhalten Folsäure. Angesichts der Wasserlöslichkeit, wie auch der Licht- und Hitzeempfindlichkeit des Vitamins, ist es möglich, dass ca. 50% bis 70% des Folats verlustig gehen. Demzufolge sollte man häufig Obst und Gemüse auch als Rohkost essen. Es wird empfohlen, für warme Mahlzeiten das Gemüse möglichst wenig zu zerschneiden und bestmöglich nicht lange kochen. Beispiele für folathaltige Ernährung sind: «[...] Gemüse und Obst, Vollkorn und Milchprodukte, Hülsenfrüchte und Lachs.»¹⁵



Abbildung 10: Folsäure-Logo auf Nahrungsmittel (hier: Migros)

unentbehrlich [...], S. 8 & 9, in:

https://www.bundespublikationen.admin.ch/cshop_mimes_bbl/2C/2C59E545D7371EE5B09AD8C959F1B5CD.pdf, letzter Zugriff am: 3.9.18.

Antidot = «Gegenmittel» Antidot, in: <https://de.wikipedia.org/wiki/Antidot> letzter Zugriff am: 3.9.18.

Folsäureantagonisten = «[...] synthetische Verbindungen mit struktureller Ähnlichkeit zum Vitamin Folsäure.»

Folsäureantagonist, in: <http://flexikon.doccheck.com/de/Folsäureantagonist> letzter Zugriff am: 3.9.18.

¹³ Mit **galenischer Form** sind «Tabletten, Kapseln, Brausetabletten nüchtern eingenommen» gemeint.

BAG, Monika Eichholzer et. al., Dezember 2008, *Folsäure ist unentbehrlich [...]*, S. 8 & 9, in:

https://www.bundespublikationen.admin.ch/cshop_mimes_bbl/2C/2C59E545D7371EE5B09AD8C959F1B5CD.pdf, letzter Zugriff am: 3.9.18.

¹⁴ & ¹⁵ SWICA, Kopfschmerz, In: aktuell; Die Kundenzeitschrift, *Lebensvitamin Folsäure*, 3-2018, S5.

BAG, Monika Eichholzer et. al., Dezember 2008, *Folsäure ist unentbehrlich [...]*, S. 8 & 9, in:

https://www.bundespublikationen.admin.ch/cshop_mimes_bbl/2C/2C59E545D7371EE5B09AD8C959F1B5CD.pdf, letzter Zugriff am: 3.9.18.

Dank der Stiftung Folsäure Schweiz treten Produkte, denen Folsäure hinzugefügt wurde, auf deren Verpackung durch das Folsäure-Logo leichter in Erscheinung.

Eine gesunde erwachsene Person sollte $400\mu\text{g}$, also 0.4mg Folat oder Folsäure pro Tag einnehmen. Diese Dosierung durch Nahrungsfolate aufzunehmen, ist jedoch kaum möglich. Ausserdem erhöhen Alkohol, Rauchen und der Konsum mancher Medikamente den Folatbedarf.

Die Tagesdosis von 400 μg Folatäquivalenten ist enthalten in
Weizenkeime 114 g
Sojabohnen* 178 g
weisse Bohnen* 180 g
Nüsslisalat 250 g
Kalbsleber* 333 g
Spinat* 417 g
Rosenkohl* 409 g
Broccoli* 491 g
Erdbeeren 645 g
Blumenkohl* 651 g
Vollkornbrot 889 g
Tomaten 1667 g
Kartoffeln* 1929 g
Äpfel 3077 g

* entspricht dem Gehalt im gekochten Produkt = Rohprodukt minus 50% Kochverlust Quelle: Schweizer Nährwertdaten V2.01, ETH Zürich & Bundesamt für Gesundheit.

Tabelle 1: Folatäquivalentstabelle einer Tagesdosis

2.3.1.3 Nutzen der Folsäure und dessen Prävention eines offenen Rückens

Folsäure ist ein Vitamin, das durch seine chemischen Eigenschaften für eine reibungslose Zellteilung und eine ungehinderte Zellfunktion verantwortlich ist. Dazu Prof. Meuli: «Die Folsäure ist ein Bestandteil, der nötig ist um diese biochemischen Aufbauprozesse zu katalysieren, damit denn das, was schlussendlich da ist, sich zu einem menschlichen Organismus weiterentwickelt. Die Folsäure ist eine Art Molekül, das eine «Gebrauchsanleitung» ist für die Zellen [...].»¹⁶ Während der Frühschwangerschaft ist der Bedarf an Folsäure umso grösser, weil sich zu diesem Zeitpunkt der Fötus schnell weiterentwickelt, und wesentlich bedeutende Zellteilungen vermehrt erfolgen. Ferner dient Folsäure nicht nur während der Schwangerschaft, sondern hilft auch bei Behandlungen von Depressionen, «Anti-Aging», Herz-Kreislauf-Erkrankungen, Hyperaktivität, Allergien, Asthma, Spermienqualität und verlangsamt den Gedächtnisverlust im Alter. In diesem Kapitel wird nur auf die Prävention eines Neuralrohrdefekts während der Schwangerschaft durch zusätzliche Folsäureeinnahme eingegangen.

Um das Risiko eines Neuralrohrdefektes auf ein Minimum reduzieren zu können, sollte eine Frau mit Kinderwunsch optimal **drei Monate vor der Zeugung, bis zur 12. Schwangerschaftswoche** eine doppelte Dosierung Folsäure am Tag zu sich nehmen. Nebst einer folsäurehaltigen Ernährung sind zusätzliche 400 Mikrogramm pro Tag als Tablette in dieser Zeitperiode von grosser Bedeutung. Mahlzeiten mit folsäurehaltigen Nahrungsmitteln reichen nicht aus, um einen Neuralrohrdefekt allenfalls zu vermeiden.

Es gilt ein einfaches Prinzip: «Pille gegen Pille». Sobald die Antibabypille abgesetzt wird, beginnt man mit dem täglichen Einnahme einer Folsäuretablette.

¹⁶ Interview mit Herr Prof. Dr. med. Martin Meuli .

Diese frühzeitige zusätzliche Folsäure-Prophylaxe ist essentiell, da sich eine Spina bifida schon während dem 18. bis 25. Tag nach der Befruchtung zu entwickeln beginnen. Eine einwandfreie Zellteilung ist für die Bildung eines gesunden Rückenmarkes essentiell. Jährlich können 20-30% der Spina bifida Fälle dadurch verhindert werden.

Vor allem Frauen, die bereits ein Kind mit einem Neuralrohrdefekt zur Welt gebracht haben, sind auf die zusätzliche Folsäure-Prophylaxe angewiesen. Eine solche Mutter ist mit einem um 40% höheren Risiko für eine sich wiederholende Fehlbildung beim nächsten Kind betroffen als Frauen, welche kein Kind mit einer MMC zur Welt brachten. Neuen Studien zufolge sollte Folsäure nicht als Einzelvitamin, sondern mit weiteren Vitaminen zugleich, als Vitaminpräparat, verabreicht werden. Folsäure wird nicht von jeder Frau gleichgut vom Körper aufgenommen, weshalb ein biologisch wirksames Vitaminpräparat von grosser Bedeutung ist.

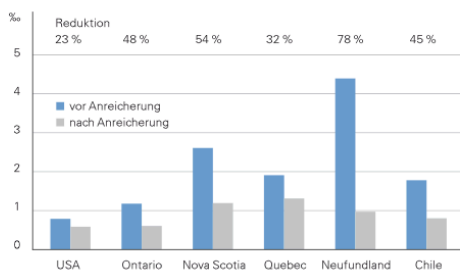
Nicht nur Neuralrohrdefekte können dank einer frühzeitigen zusätzlichen Dosierung an Folsäure oftmals vorgebeugt werden. Mittels wissenschaftlicher Forschungen wird gezeigt, dass sowohl das Risiko für Frühgeburten als auch Tumoren am Nervensystem von Neugeborenen dadurch herabgesetzt werden können. Weitere Hinweise belegen, dass weitere Geburtsfehler, wie die Lippen-Kiefer-Gaumenspalte, Trisomie 21, Harnwegfehlbildungen oder angeborene Herzfehler durch Folsäure möglicherweise vermindert werden.

Die zusätzliche Einnahme von Folsäure vor und während einer Schwangerschaft zur Verhinderung eines offenen Rückens nützt jedoch nur bei 50% aller Frauen. *Gemäss Prof. Martin Meuli: «Detailkenntnisse, wie genau das alles vor sich geht, hat man vorläufig keine.»¹⁷*

Prof. Roland Zimmermann: «Jeder vermiedene Fall ist ein schlimmer Fall weniger.»¹⁸

In der Schweiz ist eine Frau von tausend mit der Diagnose «Spina bifida aperta» betroffen. In anderen Ländern wie beispielsweise Ungarn oder Grossbritannien tritt ein solcher Fall im Verhältnis 1:200 auf, also beträchtlich häufiger. Es ist nicht genau bekannt, weshalb diese auffälligen Unterschiede vorkommen. *Herr Prof. Meuli meint: «Es ist vermutlich eine Kombination von genetischer Disposition, die man für ein solches Risiko hat, vielleicht auch noch als Co-Faktor die Ernährungsgewohnheiten und eventuell auch noch als weiterer Co-Faktor ionisierende Strahlung oder irgendwelche sonstigen Umweltbelastungen, beispielsweise Immissionen, in welchen schädliche Bestandteile oder Elemente enthalten sind. Z.B. Kadmium ist eine Substanz, die in den Bildungsprozess eingreift und beschuldigt wird gewisse Prozesse zu hemmen, wodurch beispielsweise ein Loch im Zwerchfell statt ein ganzes Zwerchfell oder eine Lippen-Kiefer-Gaumenspalte entsteht. Die aufgezählten Faktoren sind solche Gründe, die eine Rolle spielen aber man weiss es nicht ganz genau.»¹⁹*

Inzidenz von Neuralrohrdefekten vor und nach Einführung einer generellen Anreicherung von Brotmehl mit Folsäure



Die Zahlen beziehen sich auf Lebend- und Todgeburten, pränatal diagnostizierte Fälle und elektive Aborte.
Quellen: Tönz, 2007; Eichholzer et al., 2006

Abbildung 11 : Anzahl MMC-Fälle ohne (blau) und mit (grau) Folsäureprophylaxe vor der Schwangerschaft in gewissen Länder (2007) - Abnahme erkennbar

¹⁷ Interview mit Herr Prof. Dr. med. Meuli.

Peter Rothenbühler, *Martin Meuli Operation am Ungeborenen, Der Pionier. Die Fötalchirurgie. Die Patienten.*, CH-3645 Thun/Gwatt, 2017, S. 159.

¹⁸ *Rothenbühler, Meuli*, S. 159.

¹⁹ Interview mit Herr Prof. Dr. med. Martin Meuli.

2.3.1.4 Stiftung Folsäure

Das folgende Teilkapitel beruht auf dem Inhalt der Quelle 20:

²⁰Die Stiftung Folsäure engagiert sich seit dem Jahr 2000 für ein stärkeres Bewusstsein der Schweizer Bevölkerung über die Bedeutung der Folsäure. Zusammen mit weiteren 40 Partnern soll die Problematik der «Folsäure-Lücke» behoben werden und zur Gesundheit der Bevölkerung beitragen.

Seit dem Jahr 2000 sind die Zahlen gestiegen. Damals wussten 40%, heutzutage 75% der Schweizerinnen und Schweizer über das Folsäurevitamin Bescheid. Nicht nur dieses Ergebnis ist erfreulich. Im selben Zeitabschnitt konnten zusätzlich über 300 folsäurereiche Produkte auf dem Markt verbreitet werden.

Um möglichst viel bewirken zu können, wird, trotz der genannten Erfolge, weiterhin Aufklärungsarbeit - auch auf den sozialen Medien - durchgeführt. Zusätzlich werden Fachvorträge organisiert. Die Stiftung ist ausserdem auf die Unterstützung von betroffenen Jugendlichen, bezüglich eines möglichen Folsäuremangels während der Schwangerschaft, angewiesen.

Mit dem Ziel, Fehlbildungen wie Spina bifida als Konsequenz eines Folsäuremangels potentiell zu verhindern, setzt sich die Stiftung auf vielseitige Art und Weise für die Schweizer Bevölkerung ein.

(Siehe Interview mit Maria Walliser)

2.3.2 Ursachen einer Spina bifida aperta

Gewisse Anlagen erhöhen ein Risiko für einen offenen Rücken. In diesem Teilkapitel werden einige davon wiedergegeben.

Dieses Unterkapitel beruht auf den Quellen 21.

²¹Trotz vieler medizinischer Forschungen weiss man bis heute nicht genau, wieso es zu einer MMC kommen kann.

Treten Neuralrohrdefekte in einer Familie öfters auf, so könnte dies auf eine **genetische Vererbung** dieser Fehlbildung hindeuten.

Man weiss, dass die zusätzliche Folsäureinnahme vor der Schwangerschaft das Risiko für einen Neuralrohrdefekt verringert. Wie auch schon im vorherigen Kapitel (K.2.3.1) erwähnt, nützt

²⁰ <https://www.stiftung-folsaeure.ch/stiftung/> letzter Zugriff am: 4.9.18.

²¹Mediscope AG, in: https://www.sprechzimmer.ch/sprechzimmer/Krankheitsbilder/Spina_bifida_Offener_Ruecken.php letzter Zugriff am: 28.8.18.

ain-red, in: https://www.kinderaerzte-im-netz.de/krankheiten/offener-ruecken-Spina_bifida/ursachen/ letzter Zugriff am: 28.8.18.

Prof. Dr. Hermann Toplak (2004), Dr. Katharina Heinrich (2004), Mag. Astrid Leitner (2017), in: <https://www.netdokter.ch/krankheit/fettleibigkeit-fettsucht-adipositas-7454> letzter Zugriff am: 28.8.18.

Folsäure nur bei 50% der schwangeren Frauen. Die Gründe dafür sind vielseitig und basieren grösstenteils auf Vermutungen.

Mehrere Umweltfaktoren könnten, neben einem **Folatmangel**, auf Risikofaktoren hindeuten:

- **Antiepileptika:** Epilepsie wird während der Schwangerschaft behandelt. Ein solches Medikament wäre z.B. die «Valproinsäure». Auch andere Medikamente könnten einen Neuralrohrdefekt verursachen.
- **(Radioaktive) Strahlung:** Beispielsweise durch Röntgen und CT in der Frühschwangerschaft.
- **Fieber oder Virusinfektion:** Die werdende Mutter ist zu Beginn der Schwangerschaft von Fieber oder z.B. von Röteln oder Toxoplasmose²² betroffen.
- **Schwangerschaftsdiabetes**
- **Adipositas:** Die Mutter leidet an einer chronischen Erkrankung, die sich durch eine übermässige Ansammlung von Fett im Körper, auszeichnet. Umgangssprachlich wird «Adipositas» als Fettleibigkeit bezeichnet. Die Krankheit nimmt mit zunehmendem Alter zu.

Die Frage, weshalb Mädchen öfters betroffen sind Jungen, kann auch nicht definitiv beantwortet werden:

«Also zumindest ich weiss es nicht und ich glaube ich müsste es wissen, wenn man es wüsste.»
-Interview mit Herr Prof. Dr. med. Martin Meuli²³

2.4 Wie diagnostiziert man eine Spina bifida?

Könnte der offene Rücken durch eine frühzeitige Folsäureprophylaxe nicht verhindert werden, wird die Fehlbildung diagnostiziert. Sowohl die allgemeine Thematik der Pränataldiagnostik als auch auf die «Spina bifida aperta» wird in diesem Teilkapitel eingegangen.

Das folgende Teilkapitel 2.4 beruht auf den Quellen 24.

2.4.1 Die Pränataldiagnostik

(In den folgenden Teilkapiteln 2.4.1 und 2.4.2 wird auf einige Methoden der pränatalen Diagnostik eingegangen. Nicht alle Methoden werden in dieser Arbeit erwähnt z.B. Chorion-Untersuchung, Praenatest etc.)

²⁴Die Pränataldiagnostik wird eigentlich als vorgeburtliche Untersuchung definiert. Dennoch werden nicht alle vorgeburtlichen Untersuchungen im engeren Sinn der Pränataldiagnostik

²² «Die **Toxoplasmose** ist eine durch orale Aufnahme des Parasiten Toxoplasma gondii hervorgerufene Infektionskrankheit, die vor allem in der Schwangerschaft zu schweren Komplikationen führen kann.» Toxoplasmose, in: <https://flexikon.doccheck.com/de/Toxoplasmose> letzter Zugriff am: 12.9.18.

²³ Interview mit Herr Prof. Dr. med. Martin Meuli.

²⁴<https://www.swissmom.ch/schwangerschaft/medizinisches/untersuchungen/pranataldiagnostische-untersuchungen/vorgeburtliche-screening-tests/> letzter Zugriff am: 26.8.18.

zugeordnet. Traditionellerweise werden beispielsweise Ultraschalluntersuchungen, Antikörperbestimmungen im mütterlichen Blut oder regelmässige Urinuntersuchungen nicht dazu gezählt. Die Pränataldiagnostik bezieht sich viel mehr auf die Entdeckung häufiger und seltener vorkommenden Erbkrankheiten. Auch wenn es möglich ist, die häufigsten genetisch-bedingten Erbkrankheiten durch solche Methoden auszuschliessen, können nicht alle bekannten Erkrankungen abgeklärt werden. Grundsätzlich existieren heute noch keine vorgeburtlichen Tests, die ein 100% Risiko für eine Erkrankung und dabei kein Untersuchungsrisiko (*d.h. Auslösung einer Fehlgeburt*), feststellen können, obwohl weltweit intensiv daran geforscht wird.

Pränatal diagnostische Untersuchungsmethoden werden in zwei Gruppen gegliedert:

1. **Invasive Tests:** Das Gewebe des Ungeborenen wird untersucht (*z.B. Amniozentese /Fruchtwasserpunktion²⁵; Zellentnahme des Fötus zur Beurteilung der Gene bzw. Chromosomen*). Dabei besteht ein geringes Risiko einer Fehlgeburt. Invasive Tests stellen eine *sichere* Diagnose. Die Untersuchung wird ambulant durchgeführt.
2. **Nicht invasive Tests:** Auf indirektem Weg wird eine Aussage über die Gesundheit des Kindes ermöglicht (*z.B. Blutprobe des mütterlichen Blutes*). Verschiedene Faktoren, die ein erhöhtes Risiko für ein Kind mit chromosomalen Abweichungen bestimmen, werden für solche nicht-invasiven Tests gebraucht (*Beispielsweise das Alter, Hormonwerte im Blut und Befunde der durchgeführten Ultraschalluntersuchungen der schwangeren Frau*). Der Vorteil einer solchen nicht-invasiven Diagnostik zeichnet sich dadurch aus, dass dabei weder das ungeborene Kind, noch die Schwangerschaft zu keinem Zeitpunkt gefährdet werden. Nicht-invasive Tests zeigen im Gegensatz zu den invasiven Tests nur ein erhöhtes oder vermindertes Risiko für eine bestimmte Erkrankung oder Fehlbildung an.

https://www.onmeda.de/krankheiten/spina_bifida-diagnose-3127-5.html letzter Zugriff am: 26.8.18.

Dr. med. Brigitte Frey-Tirri, Chefärztin, Dr. med. Eva Visca, Leidende Ärztin, *Pränataldiagnostik: vorgeburtliche Untersuchungsverfahren*, Frauenklinik Baselland, S. 1-4, in:

https://www.google.com/url?sa=t&rct=j&q=&esrc=s&source=web&cd=1&ved=2ahUKewigreGMjpDdAhVG1iwKHRzYB4AQFjAAegQIABAC&url=https%3A%2F%2Fwww.ksbl.ch%2Fmedia%2FoV6D9121%2FFactsheet_Praenataldiagnostik_vorgeburtliche_Untersuchungsverfahren-2.pdf&usq=AOvVaw1-WwEPSpi4LTzOhlO3GrIo letzter Zugriff am: 28.8.18.

PD. Dr. med. Ueli Möhrle, Prof. Dr. med. Martin Meuli, *Vorgeburtliche Diagnose "MMC"*, S.1 & 3, in: http://spina-hydro.ch/wp-content/uploads/2015/09/Fötaler-Operationsbericht_Dr.med_U.Möhrle_2013.pdf letzter Zugriff am: 13.11.18.

<https://www.swissmom.ch/schwangerschaft/medizinisches/untersuchungen/pranataldiagnostische-untersuchungen/> letzter Zugriff am: 26.8.18.

Andreas Haag, Biologie Wahlkurs «Mensch, Medizin, Moral», Zürich 2018, S. 21.

²⁵ «Bei der **Fruchtwasserpunktion** wird eine dünne Nadel unter Ultraschallsicht in die Gebärmutter vorgeschoben und eine Fruchtwasserprobe entnommen. Die im Fruchtwasser schwimmenden fetalen Zellen können für genetische Analysen verwendet werden. Da Fruchtwasser im Wesentlichen fetaler Urin ist, ist die Flüssigkeit schnell ersetzt.» *Amniozentese (Fruchtwasserpunktion)*, in: <https://swissfetus.ch/fetale-diagnostik/amniozentese/> letzter Zugriff am: 10.10.18.

2.4.2 Diagnose: «offener Rücken»

Ein offener Rücken kann mittels verschiedenen pränatalen Screeningtests diagnostiziert werden. Wurde der *Ersttrimestertest*²⁶ (12.-14. Schwangerschaftswoche) verpasst, so kann ein Triple-Test (*Bezeichnung einer vorgeburtlichen Blutuntersuchung*), auch *AFP-Plus-Test*²⁷, genannt, durchgeführt werden, welcher sowohl auf Trisomie 21, als auch auf einen offenen Rücken hinweisen kann. Ist ein Risiko für einen Neuralrohrdefekt vorhanden, so wird weiterführend eine Amniozentese durchgeführt.

Früher wurde ein offener Rücken mittels *AFP-Test*²⁸ in der 15.-18. Schwangerschaftswoche diagnostiziert. Ein erhöhter AFP-Spiegel kommt, sowohl bei normalen Schwangerschaften als auch Mehrlingsschwangerschaften und Blutungen aus vorherigen Wochen vor. Ist der AFP-Spiegel erhöht, so erfolgt eine sorgfältige Ultraschalluntersuchung.

Heutzutage kann ein Neuralrohrdefekt genauso gut mittels einer Ultraschalluntersuchung von qualifiziertem Personal erkannt werden und gilt als ebenso gut wie der AFP-Test. Der Unterschied zwischen einem AFP-Plus-Test und einem AFP-Test zeichnet sich dadurch aus, dass der AFP-Test nur auf einen Neuralrohrdefekt, der AFP-Plus-Test jedoch zusätzlich noch auf Trisomie 21 hinweist. In der 16. Schwangerschaftswoche liefert der vom Arzt durchgeführte Triple-Test zu 80% Hinweise auf eine Spina bifida aperta.

Durch das MRI können die anatomischen Verhältnisse des Fötus viel genauer dargestellt werden, weshalb diese Methode oft zur Sicherung der Diagnose angewendet wird. Vor einer vorgeburtlichen Operation müssen eine Amniozentese und ein fötales MRI durchgeführt werden.

²⁶ «Der **ETT** ist ein Verfahren, das berechnet, mit welcher Wahrscheinlichkeit ein Kind von einer Chromosomenanomalie betroffen ist. Entdeckt werden vorwiegend Feten mit Trisomie 21, 13 und 18. Neben einer Blutuntersuchung ist ein zentraler Bestandteil des Ersttrimestertests die Messung der fetalen Nackendicke (1). Die Erfahrung zeigt, dass das Risiko für das Vorliegen einer Trisomie 21 (2) umso grösser ist, je dicker der fetale Nacken ist.» *Ersttrimestertest*, in: <https://swissfetus.ch/fetale-diagnostik/ersttrimestertest/> letzter Zugriff am: 28.8.18.

²⁷ «**Nichtinvasie Methode**. Im Blut der Mutter wird das Verhältnis von Alpha-Feto-Protein, HCG und Östradiol ermittelt und in einer Computerauswertung in Beziehung zum Alter der Mutter gesetzt. Das Resultat – eine Woche nach Wartezeit – ist ein Wahrscheinlichkeitswert für das Auftreten von Down-Syndrom und Spina bifida (=offener Rücken). Bei verdächtigen Befunden wird oftmals anschliessend eine Amniozentese durchgeführt.» Andreas Haag, Biologie Wahlkurs «*Mensch, Medizin, Moral*», 2018, S. 21.

Östradiol: «Beim **Östradiol** (E2) handelt es sich um eine Form des weiblichen Geschlechtshormons» *Östradiol*, in: <http://www.gesundheits-lexikon.com/Labormedizin-Labordiagnostik/Kinderwunsch/Oestradiol-E2-.html> letzter Zugriff am: 26.9.18.

HCG: «Als **humanes Choriongonadotropin**, kurz **hCG** oder **beta-hCG**, bezeichnet man ein spezielles Hormon (Peptidhormon), das für die Erhaltung der Schwangerschaft verantwortlich ist. [...]» *Humanes Choriongonadotropin*. In: https://flexikon.doccheck.com/de/Humanes_Choriongonadotropin letzter Zugriff am: 26.9.18.

²⁸ «Der **AFP-Test** wird in der 15. – 18. Schwangerschaftswoche durchgeführt, um ein Risiko für offenen Rücken beim Kind (Spina bifida, Neuralrohrdefekt) zu ermitteln. Hierbei wird in einer mütterlichen Blutprobe das alpha-Fetoprotein (AFP) bestimmt, das auch bei anderen Spaltbildungen, Störungen der Plazenta (Nachgeburt/Mutterkuchen) oder nach vaginalen Blutungen erhöht sein kann. Ein auffälliges Testergebnis bedeutet aber nicht, dass Ihr Kind zwingend krank ist. In dieser Situation wird man Ihnen zu weitergehenden Abklärungen raten.»

Dr. med. Brigitte Frey-Tirri, Chefarztin, Dr. med. Eva Visca, Leidende Ärztin, *Pränataldiagnostik: vorgeburtliche Untersuchungsverfahren*, Frauenklinik Baselland, S. 1-4, in: https://www.google.com/url?sa=t&rct=j&q=&esrc=s&source=web&cd=1&ved=2ahUKewigreGMjpDdAhVGiwKHRzYB4AQFjAAegQIABAC&url=https%3A%2F%2Fwww.ksbl.ch%2Fmedia%2FoV6D9121%2FFactsheet_Praenataldiagnostik_vorgeburtliche_Untersuchungsverfahren-2.pdf&usg=AOvVaw1-WwEPSpi4LTzOhlO3GrIo letzter Zugriff am: 28.8.18.

2.5 Entwicklung und Folgen

Das kommende Teilkapitel schildert die Entwicklung und Folgen eines Spina bifida Patienten.

Der folgende Abschnitt bezieht sich auf die Quellen 29.

²⁹Das exponierte Rückenmark, das im Fall einer Spina bifida aperta ungeschützt an der Körperoberfläche des Fötus liegt, hat die Konsistenz von stichfestem Joghurt. Vorwiegend während dem letzten Trimenon der Schwangerschaft (ca. 28. bis 40. Woche) erleidet dieses äusserst empfindliche Nervengewebe weitere Schädigungen, sowohl durch das Reiben und Stossen an der Gebärmutterwand, also die mechanische Traumatisierung, als auch durch die giftigen (*neurotoxischen*) Substanzen, die im *Fruchtwasser*³⁰ enthalten sind und gegen Ende der Schwangerschaft immer mehr werden. Durch diese fortschreitenden rückenmarkszerstörenden Vorgänge werden bei der Geburt regelmässig schwere Komplikationen erwartet. Je länger das Rückenmark ohne jede Bedeckung vorliegt, umso grösser werden die irreparablen Schäden. Fast alle betroffenen Kinder leiden nach der Geburt ihr ganzes Leben an Gefühllosigkeit und Lähmung der Beine bis hin zur Querschnittlähmung, Inkontinenz und einem Wasserkopf. Inkontinenz bedeutet, dass die Betroffenen keine Kontrolle der Darm- und/oder der Blasenfunktion aufweisen. Viele mit einer inkontinenten Blase müssen in der Regel *katheterisiert*³¹ werden.

Der sogenannte Liquor, eine im Nervensystem vorkommende Flüssigkeit, umhüllt, durchspült und schützt sowohl das Gehirn als auch das Rückenmark vor Stössen und Erschütterungen und ist zusätzlich für ernährende, Infekt abwehrende und reinigende Funktionen verantwortlich.

Im Falle einer Spina bifida aperta tritt das Rückenmark durch den Wirbelspalt nach aussen und löst dadurch eine Zugwirkung auf das Gehirn aus. Demzufolge kann eine «*Hind Brain Herniation*»³² entstehen. In der Regel wird die Funktion des Kleinhirns dabei nicht beeinträchtigt, jedoch kann die Zirkulation der Rückenmarks- und der Hirnflüssigkeit erschwert werden.

Demnach füllen sich die Ventrikel (*Hohlräume im Gehirn*) mit überaus viel Liquor. Dementsprechend vergrössern sie sich und verdrängen folglich die solide Hirnsubstanz. Der

²⁹ Rothenbühler, Meuli, S. 93, 94, 145, 197.

1. Video, in: [https://swissfetus.ch/offene-fetalchirurgie/Spina bifida-de2/](https://swissfetus.ch/offene-fetalchirurgie/Spina%20bifida-de2/) letzter Zugriff am: 29.8.18.

Maurice Klingler, in: [https://www.lifeline.de/krankheiten/Spina bifida-id40797.html](https://www.lifeline.de/krankheiten/Spina%20bifida-id40797.html) letzter Zugriff am: 5.9.18.

[https://www.ukbb.ch/de/medizin-mehr/medizinische-themen/krankheitsbilder/Meningomyelocele-MMC-Spina bifida.php](https://www.ukbb.ch/de/medizin-mehr/medizinische-themen/krankheitsbilder/Meningomyelocele-MMC-Spina%20bifida.php) letzter Zugriff am: 29.8.18.

[http://laubenrung.com/category/verschieden/Spina bifida-symptome-ursachen-behandlung.php](http://laubenrung.com/category/verschieden/Spina%20bifida-symptome-ursachen-behandlung.php) Hardi Hesse, 25.10.2017, letzter Zugriff am: 29.8.18.

Überprüft von Dr. med. Cornelia Bussmann, in: <https://www.leading-medicine-guide.ch/Kinder/Hydrocephalus> letzter Zugriff am: 29.8.18.

Ain-red, in: [https://www.kinderaerzte-im-netz.de/krankheiten/offener-ruecken-Spina bifida/auswirkungen/](https://www.kinderaerzte-im-netz.de/krankheiten/offener-ruecken-Spina%20bifida/auswirkungen/) letzter Zugriff am: 29.10.18.

³⁰ «Das **Fruchtwasser** umgibt als Flüssigkeit den Embryo bzw. Fetus in seiner Fruchtblase (Amnionhöhle), ermöglicht es ihm Bewegungen auszuführen und schützt ihn gleichzeitig vor Stössen und Temperaturschwankungen.»

Fruchtwasser, in: <https://flexikon.doccheck.com/de/Fruchtwasser> letzter Zugriff am: 26.9.18.

³¹ «Ein **Blasenkatheter** ist ein in die Harnblase eingeführter Katheter aus Kunststoff, der zur passiven Urinentleerung (Harndrainage) oder auch zur retrograden Füllung der Harnblase genutzt wird.»

Blasenkatheter, in: <https://flexikon.doccheck.com/de/Blasenkatheter> letzter Zugriff am: 26.9.18.

³² «*Verlagerung von Kleinhirnantteilen in der Halswirbelsäule*» Rothenbühler, Meuli, S.152, vgl: Wahrscheinlich aufgrund des Wasserkopfes. Ist oft noch vor der Operation zu sehen, postnatal jedoch nicht mehr. In diesem Fall konnte man Sie in der 22. Woche noch sehen. *Rothenbühler, Meuli, S.152.*

Druck im Gehirn steigt. Ein sogenannter Wasserkopf (*Hydrozephalus*) bildet sich. Säuglinge können durch deren noch nicht fertig zusammengewachsenen Schädelknochen diesen Druck verringern, indem sich ihr Schädel vergrößert.

Zusätzlich zu den körperlichen Behinderungen entstehen in manchen Fällen auch geistige Behinderungen.

Um postnatal die gestaute Hirnflüssigkeit abfließen zu lassen, wird ein Shunt, eine Art Katheter gelegt, welcher durch eine Operation eingebaut wird. «Der Shunt ist ein dünner Plastikschauch, der vom Kopf unter der Haut hinter den Ohren und von dort aus am Hals und Rumpf entlang die gestaute Hirnflüssigkeit in die Bauchhöhle abführt».³³ Der Hydrozephalus wird durch diese Methode entleert.

Weitere mögliche Komplikationen eines offenen Rückens sind Rückenmarks- und Gehirnentzündungen, Blasen- und Nierenentzündungen, Infektionen aufgrund des Shunts, Fehlstellungen und Muskelungleichgewichte im Bereich von Hüft-, Knie- und Fussgelenken, Wirbelsäulenverkrümmung (*Skoliose*), sowie auch neurologische Beschwerden durch die Verwachsung und die zusätzliche Narbenbildung in der Rückenmarksregion und weitere gesundheitliche Defizite. Gelähmte, von einer Spina bifida betroffene, Kinder leiden an zerbrechlicheren Knochen (*Osteoporose*).

Wird das offenliegende Rückenmark nicht *postnatal*³⁴, sondern *pränatal*³⁵ behandelt, so können die meisten Behinderungen abgeschwächt oder teilweise auch verhindert, jedoch nicht geheilt, werden.

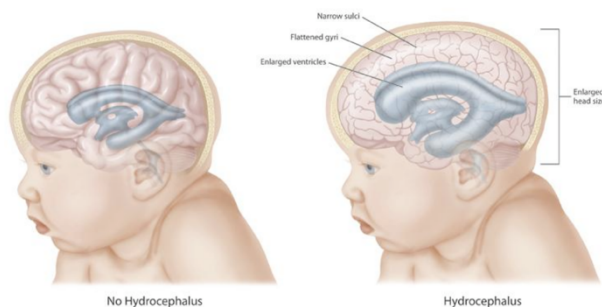


Abbildung 12: Unterschied eines Neugeborenen ohne (links) und mit (rechts) Wasserkopf

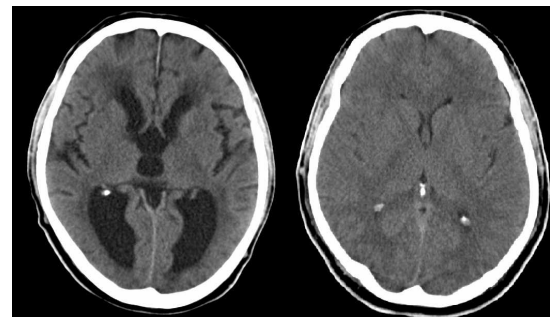


Abbildung 13: (links) CT Gehirn mit Hydrozephalus (schwarz), (rechts) CT gesundes Gehirn. CT= Computertomographie (Röntgenstrahlen im Gegensatz zu MRI) (K. 3,2)

³³ Rothenbühler, Meuli S. 197.

³⁴ «Postnatal bedeutet "nach der Geburt".» *Postnatal*, in: <https://flexikon.doccheck.com/de/Postnatal> letzter Zugriff am: 14.9.18.

³⁵ «Pränatal bedeutet vorgeburtlich.» *Pränatal*, in: <http://flexikon.doccheck.com/de/Pränatal> letzter Zugriff am: 9.9.18.

3 Die Fötalchirurgie

3.1 Allgemein

Dieses Teilkapitel erklärt, was genau «Fötalchirurgie» ist.

Das folgende Teilkapitel, sowie auch deren Begriffserklärungen beruhen auf den Quellen 36.

³⁶Die Fötalchirurgie ist eine Operationstechnik, die als «Therapie *in utero*³⁷» bekannt ist. Eine Therapie *in utero*, auch Pränataltherapie oder intrauterine Therapie genannt, ist eine chirurgische Behandlung, die im Rahmen einer schwerwiegenden und lebensbedrohlichen Fehlbildung und Mehrfachbehinderung mit einer hohen pränatalen oder postnatalen Mortalität am Fötus angewendet wird. Es handelt dabei um eine Operation an einem ungeborenen Kind. Pränatale Operationen umfassen verschiedene Eingriffsmöglichkeiten. Demgemäss kann eine intrauterine Operation einerseits «offen» durchgeführt werden (*Hysterotomie*³⁸), was zur Folge hat, dass nach dem Umpositionieren des Fötus die Gebärmutter (*Uterus*) und dementsprechend auch die Fruchtblase geöffnet werden und das noch ungeborene Kind auf diese Art und Weise operiert wird. Des Weiteren kann eine vorgeburtliche Operation auch minimalinvasiv-fetoskopisch (*MIC=minimal-invasive Chirurgie*) praktiziert werden. Das heisst, die Operation wird nicht offen, sondern durch diverse *Trokare*³⁹ und die Einführung eines speziellen Endoskops, das als Fetoskop bezeichnet wird, praktiziert. Minimal-invasive Verfahren setzen sich ein reduziertes *Trauma*⁴⁰ sowie auch minimale Narben als Ziel.

«Endoskopisch», bedeutet, dass der Arzt das Körperinnere durch eine Körperöffnung hindurch mit einem einführenden Gummischlauch oder einem festen Metallrohr, untersuchen kann. Daran ist eine Linse befestigt, die eine Vergrösserung des Gewebes ermöglicht und eine Kamera, um die Körperhöhlen und Organe auf einem Monitor anzusehen. Die übertragenen Bilder werden meistens gespeichert. Zusätzlich enthält das Endoskop eine Luftpumpe, eine Lichtquelle

³⁶ *Fetalchirurgie*, in: <https://de.wikipedia.org/wiki/Fetalchirurgie> letzter Zugriff am: 9.9.18.

<http://www.frauenklinik.med.tum.de/node/372> letzter Zugriff am: 9.9.18.

Anke Diemert, Werner Diehl, Peter Glosemeyer, Jan Deprest, Kurt Hecht, 2012, in:

<https://www.aerzteblatt.de/archiv/130123/Moeglichkeiten-und-Grenzen-der-intrauterinen-Chirurgie> letzter Zugriff am: 16.9.18.

Eva Rudolf-Müller (Ärztin), 7.12.15, *Endoskopie*, in: <https://www.netdoktor.de/diagnostik/endoskopie/> letzter Zugriff am: 16.9.18.

Fetoskopie, in: <https://de.wikipedia.org/wiki/Fetoskopie> letzter Zugriff am: 16.9.18.

Endoskop, in: <https://flexikon.doccheck.com/de/Endoskop> letzter Zugriff am: 16.9.18.

Minimal invasive Chirurgie, in: https://flexikon.doccheck.com/de/Minimal_invasive_Chirurgie letzter Zugriff am: 16.9.18.

<https://dict.leo.org/forum/viewGeneraldiscussion.php?idforum=4&idThread=575092&lp=ende>

Schlüsselloch OP, *Rothenbühler, Meuli*, S. 31.

³⁷ «*in utero*» oder «*intrauterin*» = innerhalb der Gebärmutter

Therapie in utero, in: https://de.wikipedia.org/wiki/Therapie_in_utero letzter Zugriff am: 9.9.18.

³⁸ Unter eine **Hysterotomie** versteht man die operative Öffnung der Gebärmutter (Uterus), meist von der Bauchhöhle aus.» *Hysterotomie*, in: <https://flexikon.doccheck.com/de/Hysterotomie> letzter Zugriff am: 27.9.18.

³⁹ Trokar: «Punktionsinstrument [...], um Zugang zu einer Körperhöhle zu erlangen [...].» *Trokar*, in:

<http://flexikon.doccheck.com/de/Trokar> letzter Zugriff am: 12.9.18.

⁴⁰ «Als **Trauma** wird ein Ereignis bezeichnet, das einen Organismus verletzt oder schädigt, beziehungsweise die daraus resultierende Schädigung selbst. Synonym wird der deutsche Begriff **Verletzung** verwendet.» *Trauma*, in: <https://flexikon.doccheck.com/de/Trauma> letzter Zugriff am: 16.9.18.

und eine Spül- und Absaugvorrichtung. Ausserdem können über entsprechende Kanäle Spezialinstrumente für Entnahmen von Gewebeproben eingesetzt werden. Aus diesen Gründen wird ein endoskopisches Vorgehen auch «Schlüsselloch-Operation» genannt. Je nach betroffener Körperregion wird die Therapie durch ein Endoskop anders genannt (z.B. *Laparoskopie*⁴¹, etc.).

Endoskopie wird grob in zwei Gruppen, in die *diagnostische und therapeutische Endoskopie*⁴², unterteilt. Minimal-invasive Verfahren werden der therapeutischen Endoskopie zugeordnet.

Im Bereich der Fötalchirurgie wird in fast allen Fällen ein Fetoskop, ein endoskopisches Gerät verwendet, da es für die minimalinvasive Untersuchung (siehe Kap. 2.4.1 Pränataldiagnostik) oder für die Operation am Fötus von grosser Bedeutung ist.

Fötalchirurgische Operationen benötigen ein äusserst eingespieltes und erfahrenes Team, damit ein solch kompliziertes und *mikrochirurgisches*⁴³ Verfahren reibungslos ablaufen kann. Gynäkologen, Anästhesisten und Chirurgen müssen vor Ort sein, wobei die Chirurgen aus unterschiedlichen Fachrichtungen stammen. Eine Schwierigkeit solcher Operationen ist die Stabilisierung der Schwangerschaft nach dem Eingriff, um eine Fehlgeburt zu verhindern.

Wichtig zu erwähnen ist, dass eine pränatale Operation im Gegensatz zu einer postnatalen Operation auch ein zusätzliches Risiko für die Mutter aufweist und nicht nur für den Fötus.

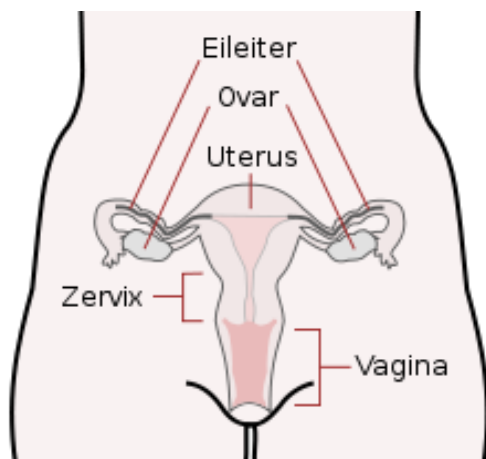


Abbildung 14: Veranschaulichung eines Uterus, um das Operationsfeld zu demonstrieren.

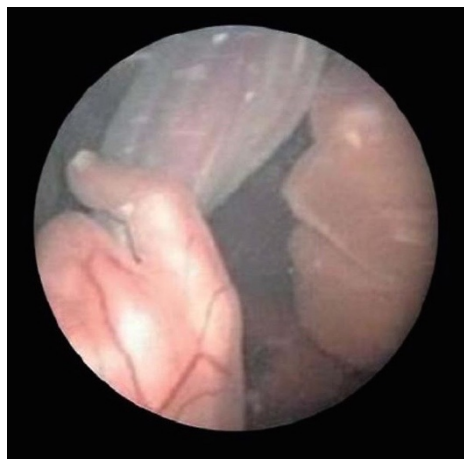


Abbildung 15: Gesicht eines Fötus durch ein Fetoskop

⁴¹ «Unter einer **Laparoskopie** versteht man die endoskopische Betrachtung der Bauchhöhle und der in ihr enthaltenen Organe.» *Laparoskopie*, in: <https://flexikon.doccheck.com/de/Laparoskopie> letzter Zugriff am: 4.12.18.

⁴² «**Diagnostische Endoskopie**: Sie dient der Gewinnung von Stand- oder Bewegtbildern sowie Flüssigkeits- und Gewebeproben (Biopsien) aus dem Körperinneren mit dem Ziel der Diagnosefindung.

Therapeutische Endoskopie: Sie wird auch als "operative Endoskopie" oder "interventionelle Endoskopie" bezeichnet und ist die Methode der minimal-invasiven Chirurgie. Die therapeutische Endoskopie führt Eingriffe sehr unterschiedlichen Ausmaßes im Körperinneren bei Schonung der Körperhülle durch. [...]»

Endoskopie, in:

https://flexikon.doccheck.com/de/Endoskopie?utm_source=www.doccheck.flexikon&utm_medium=web&utm_campaign=DC%2BSearch letzter Zugriff am: 16.9.18.

⁴³ «Die **Mikrochirurgie** zeichnet eine Operationstechnik aus, die sich auf der Thematik der «Minimal-invasiven-Chirurgie» aufbaut und Lichtmikroskope verwendet werden. Der Chirurg ist während dem Operieren auf eine stark vergrösserte Sehhilfe angewiesen.» *Mikrochirurgisch*, in: <https://flexikon.doccheck.com/de/Mikrochirurgisch> letzter Zugriff am: 12.9.18.

S. Böttcher, M. Meuli, 22.11.13, *Fetale Chirurgie*, in: https://link.springer.com/chapter/10.1007/978-3-642-29779-3_11 letzter Zugriff am: 14.9.18.

3.2 Geschichte der Fötalchirurgie

Die im letzten Kapitel geschilderte Fötalchirurgie war ein medizinischer Durchbruch, von deren Geschichte in diesem Teilkapitel berichtet wird.

Der folgende Abschnitt basiert auf den Quellen 44.

⁴⁴ In früherer Zeit war die Menschheit über die Entwicklung und Folgen der Föten so gut wie unwissend: Prof. Meuli: «Die gesunden kamen als muntere und lebensfrische Neugeborene zur Welt. Die kranken oder fehlgebildeten Föten verstarben entweder während der Schwangerschaft oder kamen mit ihrem Problem auf die Welt und wurden erst dann diagnostisch abgeklärt und so gut wie möglich therapiert.»⁴⁵

Dank der Einführung des Ultraschalls in der Mitte des 20. Jahrhundert. und der Magnetresonanztomographie (MRI⁴⁶) zu Beginn des dritten Jahrtausends haben sich die Diagnostik und Behandlung der Föten grundlegend verbessert. Durch die ausserordentliche dreidimensionale Bildkraft, die infolge der modernen Untersuchungsmöglichkeiten ausführbar sind, können Bewegungsabläufe des ungeborenen Kindes ausführlich dargestellt werden. Angesichts dieser modernen Verfahren werden heutzutage generell etliche Krankheiten und Fehlentwicklungen schon vorgeburtlich, zwischen der 12. und 20. Schwangerschaftswoche, vermutet oder sogar explizit festgestellt (Kap 2.4.1 «Die Pränataldiagnostik»). Regelmässige Folgeuntersuchungen ermöglichen einen genauen Einblick in die Entwicklung des pathologischen⁴⁷ Zustandes, wodurch dieser beobachtet, prognostiziert und belegt wird. Prof. Meuli: «Auf diese Weise ist im Laufe der Zeit Licht ins Dunkel der Gebärmutter gekommen».⁴⁸ Verschiedenartige krankhafte Entwicklungen werden derzeit wesentlich gut erfasst, was dazu führt, dass nebst den diagnostischen Methoden auch intrauterine Behandlungen entwickelt worden sind und durchgeführt werden. So kann man dem Fötus schon pränatal *in utero* helfen. Am Anfang dieser neuen Phase wurden vorerst lediglich unkomplizierte intrauterine Therapien ausgeübt, beispielsweise das *Abpunktieren*⁴⁹ eines Flüssigkeitsüberschusses oder dem

⁴⁴Rothenbühler, Meuli, S. 93, 106, 143, 144.

Lena Machetanz, 20.2.17, *Zwillingstransfusionssyndrom*, in:

<https://www.netmoms.de/magazin/schwangerschaft/mehrlingsschwangerschaft/zwillingstransfusionssyndrom/> letzter Zugriff am: 16.9.18.

Anke Diemert, Werner Diehl, Peter Glosemeyer, Jan Deprest, Kurt Hecht, 38/2012, *Möglichkeiten und Grenzen der intrauterinen Chirurgie*, in: <https://www.aerzteblatt.de/archiv/130123/Moeglichkeiten-und-Grenzen-der-intrauterinen-Chirurgie> letzter Zugriff am: 17.9.18.

Lungenfehlbildung, in: <https://swissfetus.ch/offene-fetalchirurgie/lungenfehlbildung/> letzter Zugriff am: 17.9.18.
Steissbeinteratom, in: <https://swissfetus.ch/offene-fetalchirurgie/steissbeinteratom/#problem> letzter Zugriff am: 17.9.18.

Congenitale Zweifelhernie, in: <https://swissfetus.ch/fetale-krankheiten/congenitale-zwerchfellhernie/> letzter Zugriff am: 17.9.18.

⁴⁵ Martin Meuli; Rothenbühler, Meuli, S. 143 & 144.

⁴⁶ «Bei der **Magnetresonanztomographie (MRI, MRT)** handelt es sich um ein bildgebendes Verfahren, welches mittels starkem Magnetfeld und Radiowellen Schichtbilder Ihres Körpers erzeugen kann.» *Was ist MRI?*, in: <http://www.mri-roentgen.ch/angebot/magnetresonanztomographie/was-ist-mri/> letzter Zugriff am: 13.9.18

⁴⁷ «Pathologisch = krankhaft», *Pathologisch*, in: <https://www.duden.de/rechtschreibung/pathologisch> letzter Zugriff am: 13.9.18.

⁴⁸ Rothenbühler, Meuli, S. 144.

⁴⁹ «Als **Punktion** bezeichnet man das Einstechen in einen Hohlraum des Körpers. Sie ermöglicht die Gewinnung diagnostischen Materials, die Injektion von diagnostisch oder therapeutisch relevanten Substanzen, sowie die Entfernung pathologischer Flüssigkeitsansammlungen.», *Punktion*, in: <https://flexikon.doccheck.com/de/Punktion> letzter Zugriff am: 13.9.18.

Einbringen von *Drainagekatheter*⁵⁰. Erst hinterher kamen Behandlungen etwa wie Lasereingriffe hinzu, z.B. zur *Verödung*⁵¹ (*Sklerosierung*) gesundheitsschädlicher Blutgefäße.

Dr. Michael R. Harrison aus San Francisco (USA) hatte im Jahre 1983 weltweit als Erster eine pränatale, fötalchirurgische Operation am offenen Mutterleib und bei geöffnetem Uterus durchgeführt. Er förderte die Entwicklung dieser medizinischen Fachrichtung massgeblich und trug enorm viel zur künftigen Forschung auf diesem Gebiet bei. Das Harrison Labor an der University of California in San Francisco wurde nach ihm, dem Begründer, dem «Vater» der Fötalchirurgie, benannt.

Zu dieser Zeit, während der frühen 90-er Jahren wurden in San Francisco Zwerchfellhernien Lungen- und Steissbeintumore intrauterin behandelt. Von einer pränatalen Operation am offenen Rücken war damals noch nicht die Rede.

Das Universitäts- und Kinderspital in Zürich ausführende «Zentrum für pränatale Diagnostik und Therapie» ist eines der aktuell existierenden 20 fötalchirurgischen Kliniken auf der ganzen Welt (14 in Amerika, eines in Südamerika und drei in Europa). Diese Zentren weisen eine enorm aufgestellte, umfängliche und erfahrene Ausrichtung, sowie auch Spezialistinnen und Spezialisten für fötale Chirurgie auf. Ausserdem werden mindestens zehn Fälle in einem Jahr ausgeführt, was einer genügend hohen Anzahl an Operationen entspricht.

Nebst einer Spina bifida können heutzutage auch weitere Fehlbildungen bereits fötal behandelt werden, beispielsweise das **Zwillingstransfusionssyndrom (TTTS)**, das **TRAP-Syndrom**, die **Lungenfehlbildung CCAM (zystisch adenomatoide Malformationen)**, das **Steissbeinteratom** und die **Congenitale Zwerchfellhernie**. Laut Martin Meuli ist «*der pränatale Eingriff bei Spina bifida [...] die mit Abstand häufigste Operation bei Föten geworden.*»⁵²



Abbildung 16: Dr. Michael R. Harrison

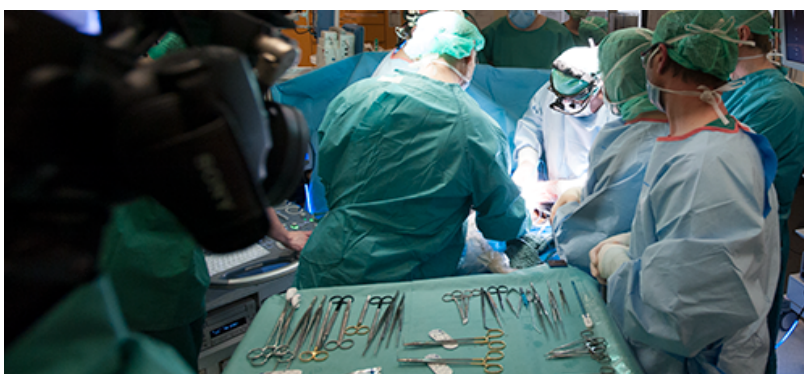

Abbildung 17: Eine fötalchirurgische Operation am Universitätsspital in Zürich; (Martin Meuli, mit dem Gesicht in Richtung Kamera, schaut auf das Operationsfeld)

⁵⁰ «Eine **Drainage** ist eine medizinische Behandlungsmethode. Sie dient der Ableitung oder dem Absaugen krankhafter oder vermehrter Körperflüssigkeiten oder von Gasen, um einen Normalzustand wiederherzustellen.[...]» *Drainage*, in: [https://de.wikipedia.org/wiki/Drainage_\(Medizin\)](https://de.wikipedia.org/wiki/Drainage_(Medizin)) letzter Zugriff am: 13.9.18.

⁵¹ veröden= «(krankhaft erweiterte Gefäße) durch entsprechende Injektionen ausschalten, stilllegen» *Veröden*, in: <https://www.duden.de/rechtschreibung/veroeden#Bedeutung2a> letzter Zugriff am: 13.9.18.

«Die **Sklerosierung** oder auch Sklerotherapie ist ein chemisches Verfahren zum Veröden von Gewebe, in den meisten Fällen Venen. [...]» Lena Machetanz, 20.2.17, *Sklerosierung*, in: <https://www.netdokter.de/therapien/sklerosierung/> letzter Zugriff am: 13.9.18.

⁵² Martin Meuli; *Rothenbühler, Meuli*, S. 144.

3.3 Fötalchirurgie am offenen Rücken

Das folgendes Teilkapitel schildert die fötalchirurgische Eingriffsmöglichkeit an einem Fötus mit offenem Rücken. Sowohl die Entwicklung dieser medizinischen Spitzenchirurgie, als auch die Fötalchirurgie in der Schweiz werden in den nächsten zwei Kapiteln genauer betrachtet.

3.3.1 Martin Meulis Forschung und bahnbrechende Entdeckung

Das folgende Teilkapitel beruht auf den Quellen 53.

⁵³Prof. Dr. med. Martin Meuli ist Chefarzt der Chirurgie am Kinderspital-Zürich. Er ist verheiratet mit Frau Prof. Dr. med. Claudia Meuli (geb. Simmen). Sie ist Chefärztin am Kantonsspital in Aarau in der Klinik für plastische, Wiederherstellung- und Handchirurgie. M. Meuli ist Facharzt FMH für Kinderchirurgie und spezialisiert auf neonatale Chirurgie, Fötalchirurgie, Verbrennungschirurgie und plastische Chirurgie. Als Forscher entwickelte er am Kinderspital-Zürich als Spezialist für Verbrennungsbehandlungen im Labor gezüchtete Haut (*Tissue Engineering*). Sein grosser Durchbruch gelang ihm nach einem mehrjährigen Aufenthalt in den USA, wo er auf die kühne Idee kam, dass man ungeborene Kinder mit einem offenen Rücken, einer sogenannten Spina bifida, im Mutterleib operieren kann.

Dank seiner Leidenschaft, seiner Zielstrebigkeit und seinem breiten Wissen gelang es dem Pionier Meuli, den medizinischen Fortschritt wortwörtlich mit eigenen Händen voranzutreiben.



Abbildung 18: Claudia und Martin Meuli am 13. Kispiball in Zürich (2017)

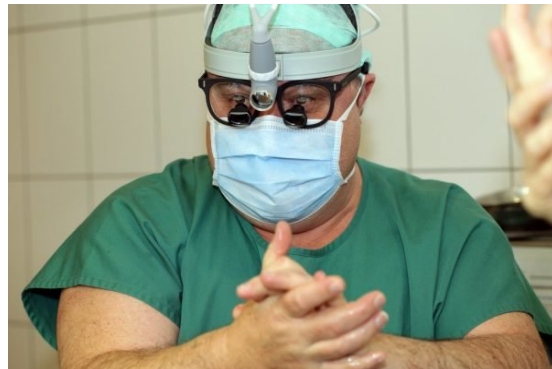

Abbildung 19: Martin Meuli in der Operationskleidung (2014)

⁵³ Rothenbühler, Meuli, S. 93, 94,95, 147, 150, 151, 152,153, 184.

Martin Meuli, in: https://de.wikipedia.org/wiki/Martin_Meuli letzter Zugriff am: 20.9.18.

<https://www.kispi.uzh.ch/de/UeberUns/spitalorganisation/geschaeftsleitung/Seiten/meuli.aspx> letzter Zugriff am: 20.9.18.

Peter Rothenbühler, S. 15 & 17, in: <https://swissfetus.ch/content/uploads/Meuli-Pressmitteilung.pdf> letzter Zugriff am: 20.9.18.

Martin Meuli; Roland Zimmermann; Nicole Ochsenbein-Kölbl, Ueli Möhrle, 2014, *Kinderchirurgie: Fötale Chirurgie bei Spina bifida*.S. 977, in:

https://www.zora.uzh.ch/id/eprint/108601/1/14_44_Foetale%20Chirurgie%20bei%20Spina%20bifida_Ochsenbein.pdf letzter Zugriff am: 26.9.18.

Martin Meuli; Roland Zimmermann; Nicole Ochsenbein-Kölbl, Ueli Möhrle, 2014, *Kinderchirurgie: Fötale Chirurgie bei Spina bifida*.S. 976ff., in:

<https://medicalforum.ch/de/resource/jf/journal/file/view/article/smf/de/smf.2014.02131/smf-02131.pdf/> letzter Zugriff am: 27.9.18.

Die Neugier des Ehepaars Meuli und deren Fleiss brachte die beiden Chirurgen dazu, einige Forschungsjahre in den USA zu verbringen.

Das Ehepaar Meuli hörte von der Theorie eines Pathologen namens Grover M. Hutchins, der anhand verschiedener Untersuchungen vermutete, dass das Rückenmark bei einer Spina bifida bis zur 20. – 25. Woche noch gut funktionieren sollte. Mit fortschreitender Schwangerschaft werde es zunehmend durch mechanische Ursachen, wie die Reibung am Uterus, aber auch durch toxische Substanzen des Fruchtwassers, geschädigt. Man vermutete daher, dass nicht der offene Rücken das Hauptproblem sei, sondern die Folgeschäden, die sich während der letzten Schwangerschaftswochen bilden.

Eigentlich wollte M. Meuli 1992 in San Francisco an der fötalen Wundheilung ohne Narben forschen. Als das Ehepaar von Hutchins Theorie gehört hat, waren Martin und Claudia Meuli so begeistert, dass sie unbedingt dieser Hypothese, einer fötalen Operation an einer Spina bifida, nachgehen wollten.

Am «Fetal Treatment Center» der «University of California» in San Francisco führten die Meulis mit einigen Kollegen eine Serie von Experimenten an Schafen durch. Beide konnten sich durch ihre verschiedenen Spezialisierungen in diversen Fachrichtungen und ihre medizinischen Fähigkeiten während der gemeinsamen Forschungszeit bestens ergänzen.

Ungeborenen 75 Tage alten Schafsföten (Dauer der Schwangerschaft: 150 Tage) wurde chirurgisch ein offener Rücken hinein operiert, das Rückenmark also freigelegt. Die offene Stelle wurde einige Wochen später pränatal operativ mit einem Muskellappen wieder abgedeckt. [...] Die «*Latissimus-dorsi-Muskelplastik*»⁵⁴ wurde zu dieser Zeit zum ersten Mal intrauterin, angewendet. Dieser Vorschlag der im vorherigen Satz erwähnten operativen Muskelabdeckung stammte von der intelligenten und talentvollen Wiederherstellungschirurgin Claudia Meuli. Als diese «reparierten» Lämmer zur Welt kamen, waren die meisten nicht gelähmt und kontinent. Weitere Schafsföten wurden während der Schwangerschaft bewusst nicht nochmals behandelt, die offene Stelle wurde also offengelassen. Diese Lämmer waren bei der Geburt praktisch querschnittgelähmt und hatten dieselben Defizite wie betroffene Kinder. Die Rückenläsion am Lamm zeigte praktisch das gleiche Krankheitsbild wie die am Menschen. Nun war die Hypothese bestätigt.

Verzichtet man auf einen solchen Eingriff, riskiert man eine Querschnittslähmung und die weiteren bereits genannten Folgeschäden am Kind. Wird die offene Stelle am Fötus vorgeburtlich behandelt, so kann man zumindest teilweise das offenliegende Rückenmark durch einen intrauterinen Eingriff schützen. Im besten Fall kann nicht nur die Lähmung, sondern auch ein Wasserkopf und die Inkontinenz verhindert werden.

Die Meulis kehrten 1995 in die Schweiz zurück und der damalige Chef Meulis in San Francisco, Prof. Dr. N. Scott Adzick, ging als «Surgeon in Chief» nach Philadelphia. Dort gründete er zusammen mit einem sensationellen Kinderchirurgen, Dr. Alan Flake, ein neues Zentrum für fötale Operationen. Heute ist es eines der bedeutsamsten Zentren für Fötalchirurgie weltweit .

⁵⁴ «Der **Musculus latissimus dorsi** (lat. für „breitester Rückenmuskel“ oder „sehr breiter Rückenmuskel“) oder **Großer Rückenmuskel** liegt auf der ganzen Länge der Wirbelsäule unterhalb des Schulterblatts (*Scapula*) [...]» «[...]Lappen des *M. latissimus dorsi* werden in der plastischen Chirurgie [...] verwendet. Sie dienen zur Defektdeckung [...]» *Musculus latissimus dorsi*, in: https://de.wikipedia.org/wiki/Musculus_latissimus_dorsi letzter Zugriff am: 26.9.18.

In der bekannten Medizinzeitschrift «Nature Medicine» wurden die vielversprechenden Resultate der Schafsexperimente im Jahre 1995 veröffentlicht. Dank weiteren Vorträgen und herausgegebenen Artikeln wurden Versuche am Menschen zugelassen. Adzick, der einstmalige Chef Meulis, führte im Jahre 1997 am «Children's Hospital of Philadelphia (CHOP)», als «Surgeon-in-Chief», zum ersten Mal eine ebensolche offene Spina bifida Operation mit Erfolg am Menschen durch. Als das Neugeborene zur Welt kam, litt es weder an einer «Hind Brain Herniation» noch an Lähmungen. Adzick: «Vieles von dem, was zum Thema Spina bifida in den Lehrbüchern stand, war falsch!»⁵⁵ Zur selben Zeit wurden an der «University in Nashville» ebenfalls erste Versuche einer solchen Operation im Mutterleib durchgeführt.

Tatsächlich bewährten sich die Resultate der Tierversuche an etlichen Operationen am Menschen. Die pränatal operierten Kinder litten drastisch weniger an einem Hydrozephalus. Nicht nur die geistigen, auch die physischen Behinderungen gingen durch die fötale Operation deutlich zurück. Offenbar profitierten die betroffenen Föten von einer solchen Therapie. Heutzutage wird diese fötalchirurgische Operation einer Spina bifida zwischen der 21. und 26. Schwangerschaftswoche durchgeführt.

Um diese positiven Resultate einer fötalchirurgischen Operation einer MMC zementieren und beweisen zu können, führten drei medizinische Zentren in den USA, nämlich San Francisco, Philadelphia und Nashville eine Studie durch, die durch Zufall bestimmt, also randomisiert, durchgeführt wurde.

«Bis zum Zeitpunkt, an dem die Forschung begann, wurden fötale Operationen am offenen Rücken nur dann durchgeführt, wenn der Fötus lebensbedrohlich gefährdet war und ein hohes Risiko für einen intrauterinen oder nachgeburtlichen Tod aufwies[...]. In der Zeitspanne zwischen dem Jahr 1997 und dem Jahr 2003 wurden in Philadelphia 60 pränatale MMC-Operationen durchgeführt. Von allen Staaten Amerikas und der ganzen Welt reisten werdende Mütter dorthin.»⁵⁶

Die zukunftsorientierte Forschung, «MOMS-Trial (*Management of Myelomeningocele Study*)», die bisweilen grösste bewerkstelligte randomisierte Studie einer fötalchirurgischen Fragestellung, bestand darin, dass hundert betroffene Frauen pränatal und hundert weitere Frauen postnatal operiert wurden. Es wurde mittels Computer ausgelost, welche Frau in welche Gruppe kam. Rechtlich gesehen waren die werdenden Eltern dazu verpflichtet, diesem Vorgehen zuzustimmen.

Alle in dieser Studie beteiligten Frauen mussten für eine fötale Behandlung qualifiziert sein und demzufolge gewisse Ein- und Ausschlusskriterien erfüllen:

Allgemeine Selektionskriterien einer fötalen Operation im Fall eines offenen Rückens:

1. Der Fötus muss eine gewöhnliche Spina bifida aufweisen.
2. Der Fötus darf von keinen weiteren tragischen Fehlbildungen betroffen sein.
3. Die Chromosomen des Fötus dürfen keine genetischen Fehler haben, z.B. eine Trisomie.
4. Eine Einlingsschwangerschaft liegt vor.
5. Die fötale Operation muss vor der 26. Schwangerschaftswoche stattfinden.

⁵⁵ Rothenbühler, Meuli, S. 152.

⁵⁶ Vgl. Gemäss Scott Adzick; Rothenbühler, Meuli, S. 152.

6. Die Operation sollte ohne zusätzliche mütterliche Risiken erfolgen. Folglich darf die werdende Mutter von gewissen gesundheitlichen Problemen nicht betroffen sein. (siehe Kap. 2.3.2).
7. Bei vergangenen Schwangerschaften dürfen keine Probleme einer Frühgeburt vorgekommen sein.

Zusätzliche Einschlusskriterien für die MOMS- Forschung:

1. Die werdende Mutter muss mindestens 18 Jahre alt sein.
2. Die Operation muss zwischen der 19. und 25. Schwangerschaftswoche erfolgen.
3. Der Fötus weist einen gesunden Chromosomensatz auf.
4. Der Fötus hat eine «Hind Brain Herniation».
5. Die Spina bifida muss sowohl durch ein Ultraschall als auch durch ein MRI, bestätigt sein.

Nachträglich scheint diese Forschungsmethode als unethisch. Damals wusste man jedoch noch nicht, ob die vor- oder nachgeburtliche Behandlung den grösseren Vorteil für das Kind mitbringt. Für die in der Forschung partizipierenden Eltern war es nicht eindeutig, in welcher Gruppe man mehr gewinnen oder verlieren konnte. Entweder riskierte man bei einer intrauterinen Operation eine Frühgeburt oder das Kind wies nach der fötalen Operation bessere Lebensbedingungen auf.

Diese Art von Forschung dauerte von 2003 bis 2010. Das «Oversight Committee», die sogenannte neutrale Überwachung, beschloss, die Studie zu beenden, nachdem 183 Frauen in der Forschung mitgemacht hatten. Der Statistik zufolge war deutlich klar, dass pränatal operierte Kinder mit weniger schweren Behinderungen zur Welt kamen als die nicht fötal operierten Föten, Grund genug, die Studie abubrechen.

Resultate des MOMS- Trial:

In der folgenden Tabelle ist deutlich zu erkennen, dass die pränatal operierten Föten nach der Geburt bessere Resultate aufwiesen als die postnatal operierten Föten. Die intrauterin operierten Kinder zeigten bei diversen Tests im Alter von 2.5 Jahren bessere oder gleiche, aber nie schlechtere Resultate als die nachgeburtlich operierten Kinder. Ausserdem war nach keinem pränatalen Eingriff der Studie eine Gebärmutter gerissen (Ruptur). Auch wenn die pränatale Therapie gewisse Risiken für die Schwangerschaft mit sich bringt, garantiert das Prozedere genügend mütterliche Sicherheit. Die fötalchirurgische Behandlung eines offenen Rückens übertrifft die postnatale Therapie klar und deutlich. Nicht nur aus der medizinischen, sondern auch aus der ethischen Sichtweise ist dieses Verfahren dank den Beweisen vertretbar.

Wichtig zu erwähnen ist, dass die fötalchirurgische Operation **keine vollständige Heilung** bedeutet. Durch dieses Verfahren können zukünftig-irreparable Schäden am Fötus verhindert werden. Die schon vorhandenen Behinderungen, vor der *in utero* Operation entstanden, können nicht behoben werden.

Kind; Mutter	Pränatale OP	Postnatale OP
Reduktion Hind Brain Herniation	auf 4%	auf 36%
Reduktion Hydrozephalus Shuntrate	auf 40%	auf 82%
Gehfähigkeit	42%	21%
Vorzeitiger Blasensprung	46%	8%
Vorzeitige Wehen	38%	14%
Mittleres Gestationsalter (Schwangerschaftswoche)	34+1	37+3
Olygohydramnion	21%	4%

Tabelle 2: Vergleiche der Resultate nach einer pränatalen und postnatalen Operation einer MMC inklusive Risiken. Olygohydramnion: (vgl.) Begriff der Pränatalmedizin. Die Menge des Fruchtwassers während der Schwangerschaft beträgt weniger als ca. 200-500ml.⁵⁷

Die Tabelle wurde basierend auf die dokumentierten Resultate von der Verfasserin angefertigt. Im Tabellenverzeichnis wird auf die Herkunft der in die Tabelle übernommenen Resultate angewiesen.

Zum Zeitpunkt des Endes der MOMS-Studie wurden bereits 300 von einer Spina bifida betroffenen Föten pränatal in Philadelphia operiert.



Abbildung 20: Logo des MOMS-Trial

Die Meulis waren fest entschlossen, die fötale Operation nach Zürich zu bringen, sobald die Amerikaner ihre Studien erfolgreich beweisen konnten.

«Und alles kam aus Martins Kopf! Wie Athene, die Göttin der Weisheit, die dem Kopf von Zeus entsprungen ist.» – Scott Adzick⁵⁸

Dank der genialen Idee von Martin Meuli, dem Entdecker und Erforscher dieser neuartigen Behandlung einer Spina bifida durch die Fötalchirurgie, ist es heutzutage möglich vielen von Spina bifida betroffenen Kindern mittels fötalchirurgischem Eingriff ein Leben mit deutlich weniger gesundheitlichen Einschränkungen zu ermöglichen. Die Unterstützung seiner Frau Claudia spielte dabei eine wesentliche Rolle. Sie und viele weitere Personen haben durch ihr riesiges Fachwissen und Talent viel zu diesem medizinischen Erfolg beigetragen.

⁵⁷ Vgl. **Olygohydramnion**, in: <https://de.wikipedia.org/wiki/Olygohydramnion> letzter Zugriff am: 27.9.18.

⁵⁸ Rothenbühler, Meuli, S. 153.

3.4 Fötalchirurgie in der Schweiz

Nachdem die Operationen in den USA Erfolge zeigten, begann die Schweiz ebenfalls, pränatale Spina bifida Operationen durchzuführen.

Viele betroffene Frauen, aus der ganzen Welt, die ein Kind mit einem offenen Rücken austragen, wenden sich in Bezug auf fötale Operationen oft an Professor Meuli und lassen sich in Zürich intrauterin operieren. Wie es dazu kam, wird im folgenden Kapitel geschildert.

Die Ausführungen des folgenden Kapitels beruhen auf den Quellen 60.

Scott Adzick schreibt, dass «bereits vor Beginn der Studie, im Jahr 1999, der erste Schweizer Fall nach Philadelphia geschickt wurde. Martin Meuli, Roland Zimmermann und Peter Dürig, der betreuende Frauenarzt der Patientin, Frau J. R., reisten zusammen mit der Patientin in die USA und führten dort die Operation gemeinsam durch. [...] Es war der 9. von 60 Fällen vor Forschungsbeginn. Glücklicherweise verlief die Operation erfolgreich. Heute spielt der damals pränatal operierte Mann Fussball und kann laufen. [...]»⁵⁹

⁶⁰Adzick versprach Meuli, ihm bei dessen ersten zehn Operationen in Zürich beizustehen. Alan Flake, ein Kollege Adzicks ist zehn Mal nach Zürich geflogen, um während den MMC-Operationen zu assistieren.

Zehn Tage, nachdem die Studie abgebrochen und die Theorie bewiesen wurde, stand schon die erste Schweizer Patientin vor der Tür. Vorher war eine solche Operation im Ausland verboten und durfte nur in den Vereinigten Staaten im Rahmen der Studie stattfinden, ausser die Schweizer hätten es auf eigene Verantwortung gemacht, was Meuli jedoch verantwortungsbewusst ablehnte.

Prof. Meuli: «Es ist eine hochspezialisierte, sehr anspruchsvolle Spitzenmedizin, die ein komplexes und multidisziplinäres 'System of care' voraussetzt, bei dem vor der Diagnosestellung bis zur Langzeit-Nachsorge des Patienten Dutzende Spezialisten mit spezifischem Know-how zum Einsatz kommen. In der Schweiz ist es völlig unbestritten, dass Zürich diese vorgeburtlichen Operationen macht und alle anderen Spezialzentren ihre Fälle hierher schicken.»⁶¹

⁵⁹ Vgl. Gemäss Scott Adzick; *Rothenbühler, Meuli*, S. 153.

⁶⁰ *Rothenbühler, Meuli*, S. 153, 105, 106.

Martin Meuli; Roland Zimmermann; Nicole Ochsenbein-Kölbl, Ueli Möhrli, 2014, *Kinderchirurgie: Fötale Chirurgie bei Spina bifida*. S. 976ff, in:
<https://medicalforum.ch/de/resource/jf/journal/file/view/article/smf/de/smf.2014.02131/smf-02131.pdf> letzter Zugriff am: 27.9.18.

⁶¹ *Rothenbühler, Meuli* S. 106 & 107.

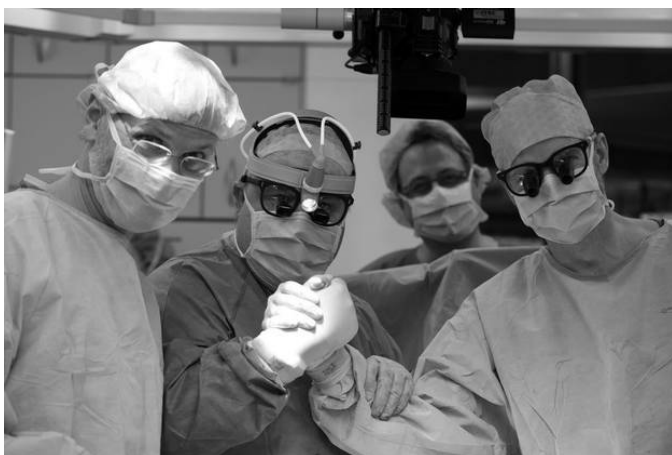

Abbildung 21: Premiere einer fötalchirurgischen (MMC) Operation in der Schweiz (ZH) am 20.12.2010. Von links nach rechts: Prof. Roland Zimmermann (Ultraschall,), Prof. Martin Meuli (Operateur), Prof. Peter Birò (Anästhesie), Prof. Alan Flake (Philadelphia 1. Assistent), PD Ueli Möhrli (2. Assistent) (nicht auf dem Bild zu sehen)

Nachdem am Unispital-Zürich eine fötalchirurgische Operation stattgefunden hat, wird das Kind mehrere Wochen später zur Welt gebracht. Eine solche Geburt benötigt ein eingespieltes Ärzten und viel Fingerspitzengefühl.

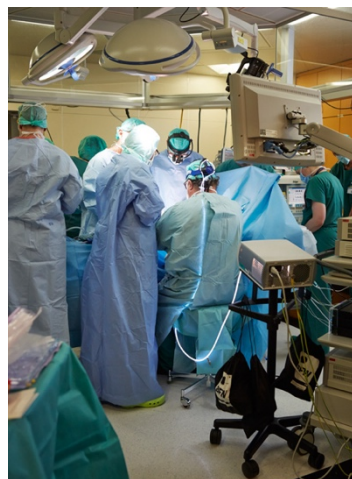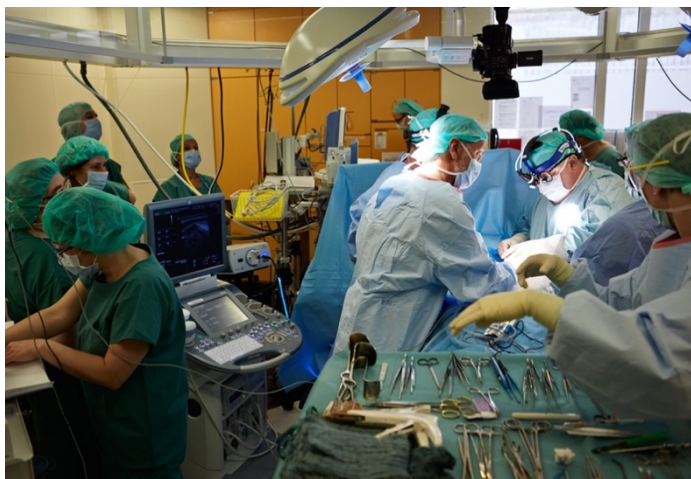Professor Roland Zimmermann, Chef für Geburtshilfe am Unispital Zürich, oder seine Stellvertretung, Frau Professor Nicole Ochsenbein, führen normalerweise die Geburt mittels Kaiserschnitt durch. «Sie schauen zusammen mit Professor Meuli, ob der Rücken geheilt ist, reinigen und desinfizieren ihn, nehmen zudem die vorhandenen Fäden raus, betrachten, wie sich das Kind bewegt und ob neurologisch alles so funktioniert wie es sollte. Nachdem geprüft wird, ob das Kind gelähmt ist, bindet man einen Verband um die vor einigen Wochen operierte Stelle. Niemand sonst darf den Rücken des Neugeborenen berühren, geschweige denn das Kind darauf legen.»⁶² Treten keine irregulären Probleme auf, so kann das Kind bereits zwei Stunden nach der Geburt zu seiner Mutter gebracht und an die Brust genommen werden. Sollten zusätzliche Probleme auftreten, was glücklicherweise nur selten der Fall ist, wird das Kind auf die Intensivstation gebracht und dort von Spezialisten behandelt.

Seit 2010 werden in der Schweiz fötalchirurgische MMC-Operationen durchgeführt. Die Operationen finden zwischen der 22+3 und 26+1 Schwangerschaftswoche statt. Bis im Jahr 2014 wurden 15 Fälle operiert. Diese Föten zeigten vier Wochen nach der Operation im MRI keine «Hind Brain Herniation» und kamen zwischen der 33+6 und 37+3 Schwangerschaftswoche per Kaiserschnitt zur Welt. Ausserdem traten bei keiner Mutter während der Operation grössere Probleme oder Komplikationen auf. Eines der operierten Kinder starb nach der Geburt an einem Atemversagen. Die Resultate befinden sich im Bereich der MOMS-Trial Befunde (Tabelle 2, S. 27). Dementsprechend kann der Erfolg einer solchen Operation bestätigt werden.

Heute wurden in Zürich bereits über 90 Operationen unternommen, wobei gemäss Meuli «*nie ein Todesfall geschah oder folgeschwere Komplikationen auftraten.*»⁶³

⁶² Vgl. Gemäss Martin Meuli; *Rothenbühler, Meuli*, S. 106.

⁶³ Interview mit Herr Prof. Dr. med. Meuli Frage 3.



Abbildungen 22 & 23: Martin Meuli am Operieren am Unispital in ZH. (rechts) stehend (links) sitzend

3.5 Eine Operation am Ungeborenen – Der Ablauf

Das mikrochirurgische Verfahren einer offenen Spina bifida Operation wird in diesem Teilkapitel erklärt, so dass ein möglichst genauer Einblick in das Geschehen im Operationsaal gewährleistet ist. Die im Text eingefügten Zahlen in den Klammern weisen auf Abbildungen hin.

Das folgende Teilkapitel basiert auf den Quellen 64 & 65:

⁶⁴Im folgenden Teilkapitel wird auf den Vorgang der offenen Operation einer Spina bifida eingegangen. Die endoskopische Operation ist ziemlich neu und wird in der Schweiz nicht ausgeübt. Manche Ärzte bevorzugen dieses Verfahren, da es keine grossen Narben zur Folge hat. Laut Meuli sei dieses Verfahren noch zu sehr mit Risiken verbunden. Frauen könnten eine kritische Frühgeburt durchmachen und bei einem solchen Verfahren viel Fruchtwasser verlieren. Zudem sind noch nicht viele wissenschaftliche Publikationen dazu veröffentlicht worden.

⁶⁵Die offene MMC Operation kann nur durch ein eingespieltes Team durchgeführt werden und die Werte (z.B. Narkose, Herzfrequenz etc.) der Mutter und des Fötus werden dabei die ganze Operation hindurch beobachtet.

Damit die Gebärmutter während des intrauterinen Eingriffs erschlafft, erhält die schwangere Frau eine dreimal so hohe Dosierung der Narkose, wodurch der Fötus durch die Plazenta auch einen Teil davon erhält.

⁶⁴ Rothenbühler, Meuli, S. 31, 105, 106, 153.

Gespräch mit Herr Prof. Dr. med. Martin Meuli (nicht dokumentiert aber aufgenommen).

Martin Meuli; Roland Zimmermann; Nicole Ochsenbein-Kölble, Ueli Möhrle, 2014, *Kinderchirurgie: Fötale Chirurgie bei Spina bifida*, S. 976ff., in:

<https://medicalforum.ch/de/resource/jf/journal/file/view/article/smf/de/smf.2014.02131/smf-02131.pdf>/ letzter Zugriff am: 27.9.18.

⁶⁵Spina bifida, in: <https://swissfetus.ch/offene-fetalchirurgie/Spina-bifida-de2/> letzter Zugriff am: 30.9.18.

Rothenbühler, Meuli, S. 45, 105, 106 194, 195, 196 .

<https://www.youtube.com/watch?v=QC8X2q2okc8> 34'.17", letzter Zugriff am: 2.10.18.

Erster Teil der Operation

Nachdem die mütterliche Bauchhöhle eröffnet wird, etwa wie bei einem Kaiserschnitt, wird die Gebärmutter ein wenig aus der Bauchhöhle hervorgehoben (24 & 25). Mittels Ultraschall wird die Stelle, an welcher die Gebärmutter eröffnet wird, festgelegt. Dazu muss der Fötus optimal positioniert werden. Der für diesen Schritt verantwortliche Spezialist muss darauf achten, dass er die Läsion, der offene Rücken, nicht zerdrückt und dabei nicht das essentielle Rückenmark schädigt. Obendrein darf der Fötus auf gar keinen Fall an den Ort gedreht werden, wo sich die Plazenta befindet, denn dies könnte zu einer Plazentaablösung und dadurch zum Tod des Fötus führen. Auch zu beachten ist, dass bei diesem Schritt der Fötus nicht von der Nabelschnur umschlungen wird. Durch ein elektrisches Messer, dem Elektrokauter, wird anfänglich, zwischen zwei Haltefäden, eine kleine Öffnung in der Gebärmutterwand geschnitten (26). Weder der Fötus noch die Plazenta oder die Nabelschnur dürfen dabei getroffen werden. Daraufhin wird durch ein weiteres chirurgisches Instrument, dem Stapler, eine lange Eröffnung des Uterus ermöglicht. Speziell am Stapler ist, dass alle Schichten des Organs während des Schneidens zusammengeklemt werden, wodurch eine einwandfreie Blutstillung erfolgt (27). Dieser Schritt ist essentiell und von grosser Wichtigkeit, da die Gebärmutter während der Schwangerschaft das am stärksten durchblutete Organ der schwangeren Frau ist. Sobald diese Vorgänge erfolgreich abgeschlossen sind, ist die Läsion mit dem enorm empfindlichen und geweblich funktionierenden Rückenmark im Zentrum des offenen Uterus sichtbar (28). Das hinausströmende Fruchtwasser wird dauernd durch eine Salzlösung kompensiert. Ein zusätzliches, starkes Schmerzmittel wird dem Fötus in der Nähe der Pobacke gespritzt, so dass er während des Eingriffs weder etwas spürt noch zu zappeln beginnt.

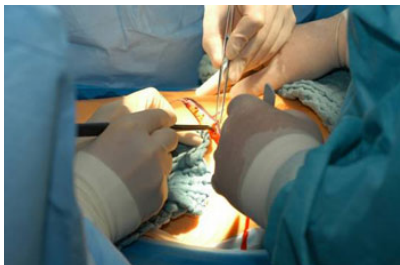


Abbildung 24

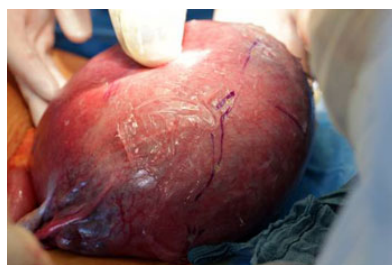

Abbildung 25

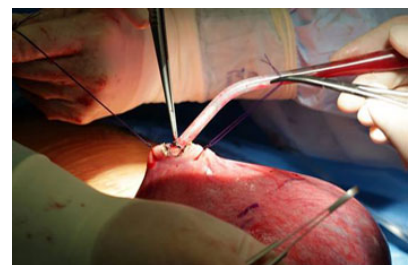

Abbildung 26

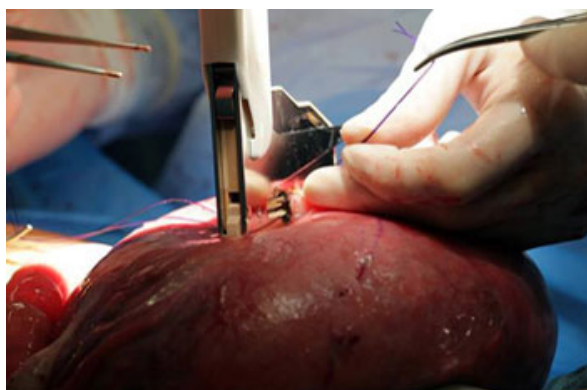


Abbildung 27

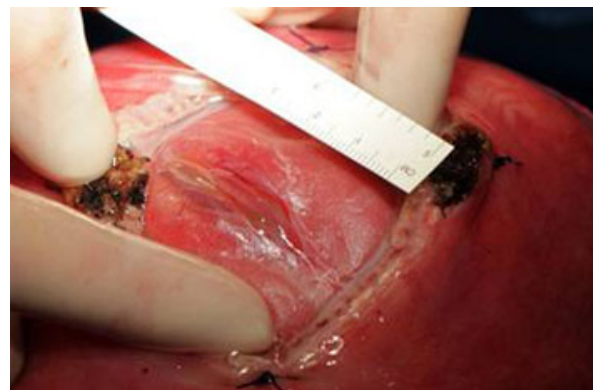

Abbildung 28

Zweiter Teil der Operation

Als erstes werden die abzutrennenden Teile der Zyste offengelegt und wegdekupiert. Die gestaute Hirnflüssigkeit um das Rückenmark fließt nun hinaus (29). Anschliessend werden Gewebsschichten über das Rückenmark vernäht (30), zuerst die Rückenmarkshäute, dann Muskelgewebe. Zum Schluss des fötalen Teils der Operation wird die Rückenhaut als äusserste Schutzschicht verschlossen (31). Ist nicht genügend Haut vorhanden, wird künstlich hergestellte Haut für die offen gebliebenen Stellen verwendet. Am Ende werden mittels Infusionslösung die Flüssigkeitsdefizite ersetzt. Nachfolgend wird die Gebärmutter mit mehreren Nahtreihen wasserdicht zugenäht (32). Sie muss sich schliesslich noch mehrere Wochen, bis zum Kaiserschnitt, komplikationslos weiter ausdehnen können. Deshalb muss das Chirurgenteam genaustens darauf achten, alle Schichten der Uteruswand zu erfassen. Um den Uterus zusätzlich zu schützen, wird über die Gebärmutternaht, die sich in der Bauchhöhle befindende Fettschürze, genäht (33). Abschliessend wird die mütterliche Bauchhöhle verschlossen (34).

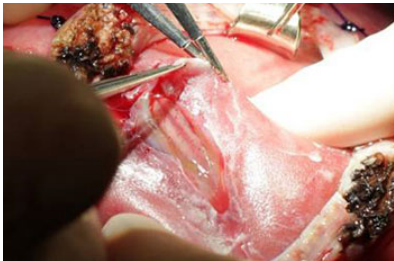


Abbildung 29

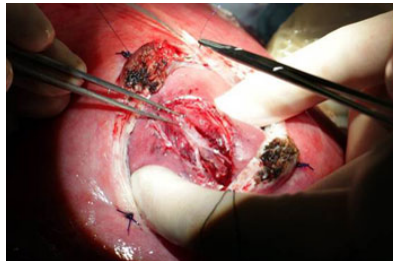


Abbildung 30

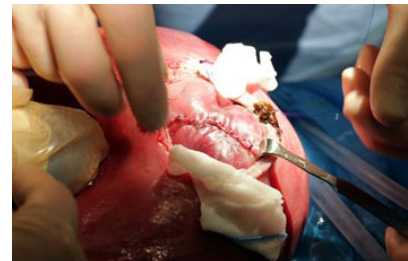

Abbildung 31

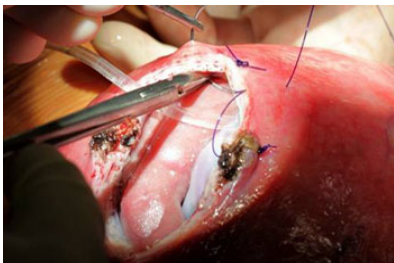


Abbildung 32

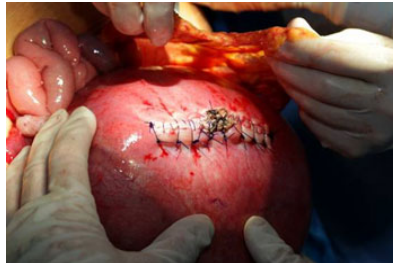

Abbildung 33

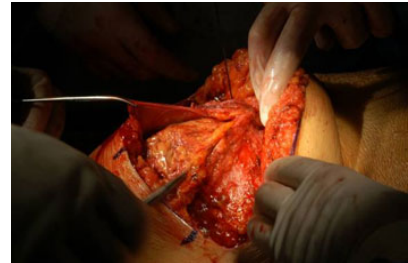

Abbildung 34

3.6 Folgen und Zukunft für den operierten Fötus

Nach der Beschreibung einer fötalen Operation werden in diesem Unterkapitel die Folgen und Entwicklungsmöglichkeiten für das betroffene Kind veranschaulicht.

Das folgende Unterkapitel beruht auf den Quellen 66:

⁶⁶ Man unterteilt die daraus resultierenden Gesundheitszustände grob in drei Gruppen:

- Bestenfalls weist das intrauterin operierte Kind postnatal keinen Wasserkopf, funktionierende Darm und Blasenfunktionen und eine gewöhnliche Beinfunktion, auf. Das Kind wird laufen können.
- In einigen Fällen kommt es dazu, dass das ungeborene Kind nur teilweise von der Operation profitiert hat. Beispielsweise leidet das Kind nicht an einem Wasserkopf und hat eine stabile Beinfunktion, ist jedoch inkontinent. Alles in allem sind die Resultate deutlich besser als nach einer nachgeburtlichen Behandlung.
- Schlussendlich gibt es auch wenige Kinder, die trotz der fötalen Operation sowohl einen Wasserkopf haben als auch inkontinent sind und zudem auch noch physische Behinderungen erdulden müssen. Sie landen im Rollstuhl und benötigen zudem eine Wasserkopf-Operation.

Den Daten des *Kapitels 3.3.1* zufolge kann man tatsächlich bestätigen, dass eine pränatale Operation für das Kind die bestmöglichen Entwicklungschancen mit sich bringt, wenn sowohl die medizinischen als auch persönlichen Voraussetzungen generell eintreffen. Laut Meuli «*ist in Zürich noch nie ein Fötus bei einer fötalen Operation einer Spina bifida gestorben, noch sind dabei schwerwiegende Komplikationen vorgekommen*»⁶⁷.

Obschon das Verfahren nicht risikofrei ist und keine vollständige Heilung bedeutet, stellt sich aufgrund der heutigen Ergebnisse heraus, dass diese Methode dem Fötus zweifelsohne eine Zukunft mit bedeutsam weniger Behinderungen ermöglicht.

Demzufolge muss eine Mutter, die ein Kind mit einer Spina bifida erwartet, frühzeitig über eine vorgeburtliche Operation aufgeklärt werden.

Beifolgend werden die Resultate einer in den letzten Jahren stattgefundenen Studie in Zürich in Bezug auf eine vorgeburtliche Operation des offenen Rückens dokumentiert.

Die Verfasserin möchte dadurch die Wichtigkeit der pränatalen Fötaldiagnostik aufzeigen.

⁶⁶Martin Meuli; Roland Zimmermann; Nicole Ochsenbein-Kölble, Ueli Möhrle, 2014, *Kinderchirurgie: Fötale Chirurgie bei Spina bifida*, S. 976ff., in: <https://medicalforum.ch/de/resource/jf/journal/file/view/article/smf/de/smf.2014.02131/smf-02131.pdf/> letzter Zugriff am: 27.9.18.

Irène Dietschi, 8.12.17, *Offener Rücken bei Föten: Hat sich die OP vor der Geburt bewährt?*, in: https://www.srf.ch/kultur/wissen/Spina_bifida-operation-offener-ruecken-bei-foeten-hat-sich-die-op-vor-der-geburt-bewaehrt letzter Zugriff am: 2.10.18.

L Mazzone; U Möhrle; B Casanova; S Ryf; N Ochsenbein-Kölble; R Zimmerman; F Kraehenmann; M Meuli, *Open Spina Bifida: Why Not Fetal Surgery*, in: <https://www.ncbi.nlm.nih.gov/pubmed/30205373> letzter Zugriff am: 3.10.18.

Rothenbühler, Meuli, S.106.

⁶⁷ Interview Herr. Prof. Dr. med. Martin Meuli.

Aus dem Englischen: In der Zeitspanne vom Dezember 2010 bis Januar 2017 wurde eine Studie in Zürich durchgeführt. Die Daten beruhen auf den ersten 160 Patientinnen (Diagnose: MMC), die sich während dieser Zeitperiode an das Zürcher Zentrum für Fötaldiagnostik wandten oder dorthin überwiesen wurden. Gesamthaft wurde an 104 (65%) schwangeren Frauen **keine** vorgeburtliche Operation durchgeführt. 52% dieser Gruppe erfüllten die Ausschlusskriterien, 35% entschied sich dazu, die Schwangerschaft zu beenden, 4% trugen ihr Kind ohne pränatale Behandlung aus und 3% liessen sich an anderen Zentren in Europa behandeln. In 6% wurde der weitere Schwangerschaftsverlauf nicht mitverfolgt. Die am meisten vorgekommenen Ausschlusskriterien waren eine zu weit fortgeschrittene Schwangerschaft (30%), das Fehlen einer «Hind Brain Herniation» (28%) und weitere Anomalien der Wirbelsäule (17%).

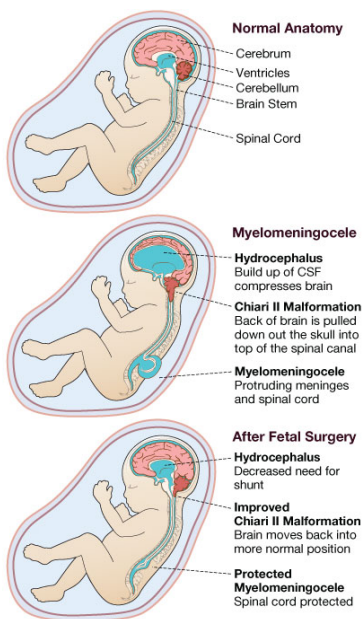


Abbildung 35: Vergleiche eines gesunden Rückens, eines offenen Rückens und das Resultat einer vorgeburtlichen Operation einer MMC

4 Persönliches Erlebnis

4.1 An einer Spina bifida Operation dabei sein zu dürfen

Als ich am Donnerstag, 23.8.18, nachdem mir Herr Prof. Martin Meuli angeboten hatte, bei einer Operation zuzuschauen, die endgültige Bestätigung von Frau Montserrat Blázquez zugesendet bekam, war ich überglücklich. Mein Maturarbeitsthema so hautnah miterleben zu dürfen, hatte ich mir in den schönsten Träumen nicht vorgestellt.

Am Sonntagabend, 26.8.18, gingen mir viele Fragen über den folgenden Tag durch den Kopf. Wie fühlt sich zu diesem Zeitpunkt die Mutter? Sind die Chirurgen auch nervös? Kann Herr Prof. Meuli gut schlafen oder gehen ihm ebenfalls verschiedene Gedanken über diese Operation durch den Kopf? Werde ich den Operationssaal betreten dürfen? Wird alles wie geplant ablaufen? Was ist, wenn es Komplikationen geben sollte etc.? Doch ich hatte vollstes Vertrauen in Herrn Prof. Meuli und sein Team.

Am Montagmorgen, 27.8.18, war es soweit. Mein Wecker läutete um 06.45 Uhr und ich fuhr mit dem Tram 5 in Richtung Unispital, bis zur Haltestelle «Platte». Um 07:25 Uhr traf ich die Betreuerin dieser Arbeit, Frau Caspar, vor dem Gebäude «Nord 1» an der Frauenklinikstrasse 10. Dank der genauen Beschreibung und den zusätzlichen Informationen zum Tag in der E-Mail von Frau Blázquez konnte ich mich auf diesem riesigen Areal am Zürichberg gut orientieren.

Im Stockwerk «D» angekommen, wurden wir von den Schwestern sehr nett empfangen und begaben uns in das Nebenzimmer des OP-Saales, in welchem die Operation stattfinden würde. Die Operation sollte um 8:00 Uhr beginnen. Bis zu jenem Zeitpunkt kamen noch vier weitere Zuschauerinnen hinzu. Aufgrund eines Problems der Anästhesie begann die Operation erst um 08:20 Uhr. Die beteiligten Chirurginnen und Chirurgen des OP-Teams der heutigen Operation (Prof. Dr. med. Roland Zimmermann, Frau Prof. Dr. med. Nicole Ochsenbein, Dr. med. Luca Mazzone, PD Dr. Ueli Möhrle, und eine weitere Frau) und Herr Prof. Dr. med. Martin Meuli kamen vor der Operation ebenfalls für einige Minuten in das Nebenzimmer, wo die Zuschauerinnen sassen. Prof. Meuli hat uns alle persönlich begrüsst und vor Beginn der Operation erklärt, worum es überhaupt geht und uns einen kleinen Einblick gegeben. Die meisten Chirurginnen und Chirurgen haben bis zum Beginn der OP noch einen Kaffee getrunken. Sie sprachen vor allem über die Handy-Hülle von Herr Dr. Ueli Möhrle, lachten viel und waren in guter Stimmung.

Wir konnten die Operation im Nebenzimmer auf einer Grossleinwand mitverfolgen. Die ganze OP, inklusive Ultraschallaufnahmen wurden über eine Kamera direkt übertragen, leider ohne Ton. Im Operationssaal mit dabei sein durften nur medizinische Fachleute.

Zum Verlauf der OP habe ich mir sowohl den Ablauf, wie auch Fragen und Faszinationen notiert.

- Briefing
- 08:20 Uhr: Beginn der Operation
- Ultraschall
- Aufschneiden der Bauchhöhle der Mutter
- Weitere Schichten werden durchtrennt.
- Uterus sichtbar
- 08:40 Uhr: Zweiter Ultraschall, um den Fötus passend zu positionieren.
- Gebärmutter in Sack eingewickelt und hervorgehoben.

- Schnittlinien werden eingezeichnet
- 09:17 Uhr: Gebärmutter für die fötale Operation bereit.
- 09:30 Uhr: Faden an zwei Stellen festgemacht, um beginnen zu können.
- 09:33 Uhr: Erstes Loch in der Gebärmutter. Fruchtwasser spritzt heraus.
- 09:35 Uhr: Stapler schneidet Gebärmutter auf.
- 09:45 Uhr: Betäubung des Fötus durch eine Spritze.
- 09:52 Uhr: Läsion sichtbar.
- 09:59 Uhr: Freilegung und Eröffnung der Läsion.
- 10:08 Uhr: Keine Zyste mehr vorhanden.
- 10:17 Uhr: Schliessung der ersten Schicht über dem Rückenmark. Die Schliessung weiterer Schichten folgten daraufhin. Zum Teil wurde zusätzliche künstliche Haut hinzugefügt.
- 11:05 Uhr: Fötus fertig operiert.
- 11:27 Uhr: Gebärmutter vollständig zu.
- 11:57 Uhr: Operation beendet.

Nach der Operation fand ein «De-Briefing», geleitet von Herr Prof. Meuli, statt. Er erklärte, «dass man als erstes nach der Operation die Angehörigen anruft und sie über die Operation informiert. Bei der Anästhesie können im Fall einer fötalen Operation manchmal kleinere Probleme auftreten, was die Verspätung erklärt. Auch das Umpositionieren des Fötus dauerte länger als geplant. Der Fötus hatte ein kleines neurales Gewebe, das austrat, jedoch eine grosse Läsion. Er erklärte auch, dass der Gewebslappen über die «Insel» (*offen liegendes Rückenmark*) gelegt wurde, durch den *Hebedefekt*⁶⁸ jedoch noch ein Hautersatzstück für die entstandene offene Hautschicht nötig war. Die Gebärmutter wurde zuerst von innen, dann von aussen zugenäht, da sie einerseits wasserdicht sein muss und sich andererseits bis zum Ende der Schwangerschaft noch ausdehnen wird und deshalb auf eine 100%ige Stabilität angewiesen ist. Zum Schluss wurde ein Netz unter der äussersten Hautschicht über dem Gewebe angenäht, das den Uterus zusätzlich schützt.»⁶⁹

Zum Schluss durften wir Herr Dr. med. Luca Mazzone noch Fragen stellen, die er uns bis ins Detail und auf verständliche Weise beantwortete. Meine Frage lautete: «Schadet man durch das Positionieren des Fötus, durch die Reibung an der Gebärmutterwand dem Rückenmark nicht zusätzlich?»

Darauf antwortete Herr Dr. med. Luca Mazzone, «dass durch das viele Fruchtwasser in der Gebärmutter noch nicht viel Reibung mit der Gebärmutterwand auftritt, man jedoch trotzdem vorsichtig sein und darauf achten müsse. In den letzten Schwangerschaftswochen wächst der Fötus, es hat weniger Fruchtwasser und es wird immer toxischer, weshalb dann die Risiken einer Rückenmarksschädigung grösser sind als zum Zeitpunkt der Operation.»⁷⁰

Dieses Erlebnis war enorm eindrücklich und faszinierend. Die Zeit verging wie im Flug. Die Koordination, der Ablauf, alles hat trotz diesen vielen Händen und den unzähligen Operations-Instrumenten auf so kleinem Raum geklappt. Das grosse Wissen der Chirurgen, ihre Geduld, Genauigkeit und Faszination. Eindrücke, die prägend und beeindruckend sind. Ein Kind

⁶⁸ Da die Läsion keine Hautschicht besitzt, ist für beim Zunähen der Hautschicht über dem offenen Rückenmark nicht genug Haut vorhanden, weshalb in einem solchen Fall oft künstliche Haut benötigt wird. - von Orija Guggenheim erklärt.

⁶⁹ Vgl. Gemäss Martin Meuli, USZ, 27.8.18.

⁷⁰ Vgl. Antwort gemäss Dr. med. Luca Mazzone, USZ, 27.8.18.

zu sehen und behandeln, bevor es überhaupt zur Welt kommt und ihm oder ihr durch diese Operation ein viel besseres Leben zu ermöglichen. Ein unbeschreibliches Privileg und Momente voller Respekt. Ich bin fasziniert von den Spitzenchirurginnen und -chirurgen, von dieser Teamarbeit und der Möglichkeit einer solchen Operation. Eine einzigartige Erfahrung und ein unvergessliches Erlebnis, das mir für immer in Erinnerung bleiben wird und ich hoffentlich wieder erleben werde, ob als Zuschauerin oder als zukünftige Chirurgin.

5 Interviews

Der theoretische Teil mit den wissenschaftlichen Aspekten ist vorläufig abgeschlossen. Nun widmet sich die Verfasserin der praktischen, menschlichen Seite des Themas. Verschiedene Persönlichkeiten, die alle mit der Spina bifida aus nächster Nähe in Kontakt kommen, nehmen Stellung.

Es sind Martin Meuli aus medizinischer Perspektive, Frau Baumann-Hölzle von der ethischer Seite und die direkt betroffenen Maria Walliser als Mutter und ihre Tochter Siri Anesini.

5.1 Herr Prof. Dr. med. Martin Meuli

«Professor Dr. Martin Meuli, Direktor der Chirurgie am Kinderspital Zürich, ist ein neugieriger, ehrgeiziger und origineller Kopf: eigentlich wollte er Sänger oder Tennislehrer werden, hat dann aber Medizin studiert, weil er die Herausforderung suchte und wurde schliesslich Oberarzt statt Tenor. Im Zürcher Kinderspital hat er als Spezialist für Verbrennungen die revolutionäre Entwicklung einer künstlichen Haut vorangetrieben. Bei einem längeren Amerika-Aufenthalt entdeckte er die Möglichkeit, ungeborene Föten mit Spina bifida (offener Rücken) im Mutterleib zu operieren und hat als Pionier dieser Operationstechnik schon vielen Kindern ein Leben im Rollstuhl erspart.»⁷¹

Das Buch «Operation am Ungeborenen» handelt von Meulis interessantem Leben und seinen Errungenschaften.



Abbildung 36: Martin Meuli mit der Verfasserin dieser Arbeit (Orija Guggenheim) am 21.8.18 im KISPI-Zürich

Das folgende Interview ist transkribiert. Da die Verfasserin so genau wie möglich an den Formulierungen von Herrn Prof. Dr. med. Martin Meuli bleiben wollte, hat es den Charakter eines Gesprächs. (Durchgeführt am 21.8.18)

Es gibt viele Interviews mit Martin Meuli. Die Fragen der Autorin der Arbeit zielen darauf ab, möglichst Fragen anderer Art zu stellen.

M = Herr Prof. Dr. med. Martin Meuli

O = Orija Guggenheim

⁷¹ https://www.exlibris.ch/de/buecher-buch/deutschsprachige-buecher/peter-rothenbuehler/martin-meuli-operation-am-ungeborenen/id/9783859328372?gclid=EAIaIQobChMIqJuHyrXo3QIVip3tChiZ4QLYEAAAYASAAEgl97vD_BwE&gclid=aw.ds&dclid=CLuqnt-19NoCFZCtewodBrQBiw letzter Zugriff am: 7.10.18.

O: Sie sehen ein Kind, bevor es überhaupt geboren ist... Wie beschreiben Sie dieses Gefühl?

M: Prinzipiell ist es jedes Mal ein spezielles Gefühl, weil es eine sehr ungewöhnliche Situation ist, wenn man in einen Menschen hinein geht, danach jedoch durch die Gebärmutter nochmals in einen anderen Raum, in die Schöpfungskammer, vorstösst. Dort befindet sich das kleine Baby, das man natürlich nicht ganz, aber schon gewisse Körperstellen davon, sieht, aber nicht kennt. Das ist ein Gefühl des Respektes, ein Gefühl der Ehrfurcht, ein Gefühl des Wundersamen. Es ist einfach etwas anderes als wenn man in einer normalen, üblichen Körperhöhle operiert. Voilà.

O: Wieso genau Kinder? Was fasziniert Sie an der Fötalchirurgie?

M: Ich habe früher einmal in den 90er Jahren zusammen mit meiner Frau in Amerika Forschung betrieben. Ursprünglich war unser Ziel, dort die fötale Wundheilung, die ohne Narbe passiert, genauer zu erforschen. Es war eine interessante Forschungslinie. Gleichzeitig war es etwas, das am Zentrum für fötale Chirurgie stattgefunden hat. Damals war dieses Zentrum in San Francisco das erste und einzige auf der Welt, welches diese Art Operationen durchgeführt hat. Es waren Operationen, die man heutzutage nicht mehr oft macht, da man herausgefunden hat, dass die Methode nicht so gut wirksam ist. Ich durfte dort als ein Teammitglied dabei sein, nicht selber operieren, aber im Operationssaal helfen etc.

Das hat eine sehr grosse Faszination in mir ausgelöst und ich dachte, ob es nicht auch die Möglichkeit gäbe, fötal chirurgische Forschung zu betreiben, Untersuchungen durchzuführen, welche bis anhin noch gar nicht bekannt waren. Daraufhin hat unser grosses Team, in welchem auch meine Frau dabei war, die Frage studiert, wie es wohl mit dem offenen Rücken steht. Könnte dort eventuell die vorgeburtliche Operation besser helfen als die nachgeburtliche, die eigentlich nicht viel nützt?

Wir haben viel darüber geforscht und konnten beweisen, dass das am Tiermodell tatsächlich so ist und aufgrund dieser Resultate ist eine neue Therapie an menschlichen Föten gemacht worden. Das hat sich so entwickelt, wie es nun bei uns angewendet wird. Die mit Abstand häufigste fötal chirurgische Operation ist der offene Rücken (Spina bifida).

O: Wollten Sie schon immer Arzt werden?

M: (*lacht*) Nein, das wollte ich nicht seit immer, sondern das ist eigentlich, wie soll ich sagen, ein Verlegenheits- und Zufallsprodukt, dass ich Doktor geworden bin.

Eigentlich wollte ich eher Musiker werden. Man musste sich dann anmelden für Medizin, weil ich diese Richtung nicht ausschliessen wollte. Dann fand der Numerus-Clausus statt und wer sich nicht vorangemeldet hatte, hatte sowieso keine Chance noch im selben Jahr mit dem Medizinstudium beginnen zu können. So wurde ich zu einem administrativen Medizinstudenten. Das setzte sich mit der Zeit fort. Am Schluss wurde ich plötzlich Arzt, später Chirurg und dann langsam wurde Arzt mein Beruf. Das war keineswegs von Anfang an so geplant.

O: Welche Operationen der fötalen Chirurgie führen Sie am Kinderspital in Zürich durch?

M: Diese Antwort ist sehr einfach. Ausschliesslich die Operation am offenen Rücken. Gleichzeitig ist sie die häufigste Operationsindikation für vorgeburtliche Therapie, für vorgeburtliche Operationen auf der ganzen Welt. Wir hatten gestern die 91. solche Operation durchgeführt hier

in Zürich. Nächsten Montag, dem 27.8.18, werden wir voraussichtlich zwei weitere Frauen operieren. Das wären dann die Patientinnen 92 und 93.

O: Welcher Teil Ihrer Arbeit ist für Sie am schwersten und was gefällt Ihnen an Ihrer Arbeit am besten?

M: Das ist ganz einfach gesagt. Es ist so, dass im Laufe der Zeit, in welcher ich Arzt bin und insbesondere in der Zeit, in welcher ich in verantwortungsvoller Position, leitender Arzt, Chefarzt, respektive als Klinikdirektor seit 15 Jahren, erlebt habe, dass sich eine sehr, sehr deutliche und teilweise unsinnige Administrierung, Regularisierung, Gesetztesdichte usw. entwickelt hat. Auf der administrativen Seite passiert wahnsinnig viel, zu dem man uns Ärzte zwingt, das aber keinen Sinn ergibt und nicht in die ärztliche Arbeitssituation hineingehört. Das sind Dinge, die ich als sehr schwer und belastend empfinde. Dagegen finde ich die klinische Arbeit am besten. Wenn ich beispielsweise solche (Spina bifida) oder auch viele andere Operationen durchführen kann und klinische Arbeit mache, wenn ich die jungen Leute trainiere, Nachwuchs fördere, macht mich das glücklich. Auch die Forschungsarbeit, wenn ich von diesen innovativen und pionierhaften Dingen, die wir hier tätigen, Daten sammle und wissenschaftliche Analysen mache, diese publiziere und tatsächlich einen kleinen Beitrag zum Fortschritt der Medizin leisten kann, bereitet mir das viel Freude. Das sind die Highlights, die Gott sei Dank die administrative Arbeit in den Hintergrund treten lassen.

O: Wie viele Spina bifida Operationen haben Sie in einem Jahr und wie viele Frauen treiben hingegen ab?

M: In den letzten Jahren führten wir zwischen 20 und 30 solcher Operationen pro Jahr hier in Zürich durch und es ist so, dass ich tendenziell den Eindruck habe, dass die Abtreibungsrate kleiner wird bei dieser Problematik, weil diese therapeutische Option eine echte Alternative zu einer Abtreibung ist. Exakte Zahlen sind mir jedoch nicht zugänglich, kann ich Ihnen also nicht geben.

O: Weshalb nützt Folsäure bei nur 50% der Frauen zur Verhinderung einer Spina bifida?

M: Es ist so, dass man diese Frage nicht wirklich beantworten kann. Die Folsäure ist ein Vitamin, welches beteiligt ist, wenn Gewebe neu gebildet wird. Wenn die Befruchtung der Eizelle stattgefunden hat, sind es am Anfang nur einige Zellen. Aus zwei werden vier, aus vier werden acht, 16, 32 usw. aber irgendwann einmal muss aus diesem Zellklumpen etwas entstehen, beispielsweise eine Niere, ein Auge, ein Fuss etc. Die Folsäure ist ein Bestandteil, der nötig ist, um diese biochemischen Aufbauprozesse zu katalysieren, damit das, was schlussendlich da ist, sich zu einem menschlichen Organismus weiterentwickelt. Die Folsäure ist eine Art Molekül, das eine «Gebrauchsanleitung» ist für die Zellen, denen man sagt: «Loset Burschte, ihr münd jetzt das und das und das mache, demits dänn schlussändlich so und so usgseht.» Mit groben Worten gesagt.

Detailkenntnisse, wie genau das alles vor sich geht, hat man vorläufig keine.

O: Wieso ist es so, dass Frauen aus verschiedenen Ländern ein unterschiedliches Risiko aufweisen, dass an ihrem Kind (Fötus) möglicherweise eine Spina bifida auftritt?

M: Schwierige Frage. Die Gründe dafür sind auch nicht ganz genau bekannt. Es ist vermutlich eine Kombination von genetischer Disposition, die man für ein solches Risiko hat, vielleicht auch noch als Co-Faktor die Ernährungsgewohnheiten und eventuell auch noch als weiterer Co-Faktor ionisierende Strahlung oder irgendwelche sonstigen Umweltbelastungen, beispielsweise Immissionen, in welchen schädliche Bestandteile oder Elemente enthalten sind. Kadmium ist z.B. eine Substanz, die in den Bildungsprozess eingreift und beschuldigt wird gewisse Prozesse zu hemmen, wodurch beispielsweise ein Loch im Zwerchfell oder eine Lippen-Kiefer-Gaumenspalte entsteht. Die aufgezählten Faktoren sind solche Gründe, die eine Rolle spielen. Aber ganz genau weiss man es nicht. (s. auch Frage, wieso Mädchen öfters betroffen sind als Jungen.)

O: Was ist das Schwerste bei einer Spina bifida Operation?

M: Technisch gesehen ist es eine sehr anspruchsvolle Operation, weil ganz enorm kleine, feine Gewebe und Teile präpariert, anders wieder zusammengenäht, aufgebaut und rekonstruiert werden müssen. Diese Vorgänge brauchen wirklich eine zitterfreie, sehr feine Hand. Wenn man schnell «schutzlig» oder zittrig wird, zerstört man Gewebe, das man eigentlich retten soll und das sorgfältig behandelt werden muss. Das ist ein Punkt, der sehr schwer ist. Die Chirurgen, die das Privileg haben, eine ruhige, führende, nicht zittrige Hand zu besitzen, nicht stressanfällig und einfach irgendwie schön sind (*lacht*), sind logischerweise prädestiniert für solche Arten von Operationen. Die «schutzligen», schnellen Macher (*Chirurgen*) sind für so eine Operation nicht besonders geeignet.

Schwierig bei einer solchen Operation ist auch **die Koordination des ganzen Orchesters, dass diese Symphonie der fötalen Operation spielt**. Denn es gibt verschiedene andere Chirurgen, die mit dabei sind und es ist ein Geburtshelfer, der den Ultraschall macht und den Fötus überprüft etc., vor Ort. Zudem gibt es eine ganze Reihe von Leuten im Anästhesiebereich, zwei verschiedene Teams von Operationsschwestern. Das eine ist für den mütterlichen Teil, das andere für den fötalen Teil verantwortlich. Zuständige für Geburtshilfe, die sich neben dem Operationstisch befinden und dort per Ultraschall dauernd Messungen des Kindes aufzeigen und aufzeichnen und uns über den fötalen Standort informieren, sind ebenfalls dort. Koordination von diesem ganzen ist auch nochmals eine Aufgabe, die mir als verantwortlichem Hauptoperateur zukommt, **quasi Dirigent zu sein dieses Orchesters, gleichzeitig aber auch noch ein Instrument zu spielen auf dem Skalpell**.

O: Wieso sind Mädchen häufiger betroffen als Jungen?

M: ... Das weiss man nicht. Also zumindest ich weiss es nicht und ich glaube ich müsste es wissen, wenn man es wüsste.

O: Wie können Sie Ihre musikalische Seite mit Ihrem Beruf als Chirurg vereinbaren?

M: Ich versuche, so gut es geht, Musik zu machen, dazu komme ich leider nicht mehr so oft. Da und dort singe ich manchmal bei einer speziellen Gelegenheit, was mir auch sehr viel Spass macht. Als Gast war ich z.B. letzten Freitagabend bei der Eröffnung der Saison des KKL-Luzern und heute gehe ich, von sehr herzlichen Leuten eingeladen, wieder nach Luzern für ein weiteres Konzert. So passiert es auch, dass ich manchmal in der Oper oder in der Tonhalle bin, hier und auch in anderen Ländern, wo ich mich beispielsweise an einem Kongress befinde.

Es ist weniger als ich gerne täte, gleichzeitig jedoch mehr als nichts. Nicht ideal aber mindestens «okay» und ich will mich ja auch nicht laut beklagen.

O: Wenn Sie etwas an Ihrer Vergangenheit ändern könnten oder etwas nochmals erleben, was wäre das?

M: Ja... Obwohl ich nicht alles so wollte wie es gekommen ist und obwohl ich «ein Affen-Schwein» hatte in vielen Situationen, wo ich die richtige Figur am richtigen Ort war oder intuitiv Entscheidungen gefällt habe, die sich als sehr segensreich herausstellten, muss ich sagen, dass in der gesamten Lebensentfaltung, das Leben als erlebtes Werk, so wie es sich aus den wesentlichen Bestandteilen, die Leben ausmachen, zusammensetzt, würde ich mich als sehr privilegiert bezeichnen und ich glaube, es wäre unbescheiden zu sagen, man hätte etwas anderes machen und sich für etwas anderes entscheiden sollen. Diese Frage ist sehr schwer zu beantworten. Wenn ich zum Beispiel, umgekehrt, damals gesagt hätte, «Ich verlasse die Medizin und werde jetzt Opernsänger.» und ich ein mässig guter, vielleicht sogar schlechter oder einfach nur passabler Opernsänger geworden wäre, könnte man das nie und nimmer, mit dem Niveau, welches ich jetzt als Doktor bespielen darf, vergleichen.

Sie würden mir, einem heruntergekommenen, alkohol- und nikotinzerfressenen «Pseudosänger», der manchmal ein wenig gesungen hat, jedoch nicht wirklich auf den grossen Bühnen dieser Welt auftrat, dieselbe Frage stellen, würde ich Ihnen wahrscheinlich antworten, dass es gescheiter gewesen wäre Medizin zu studieren, das wäre besser herausgekommen.

Jetzt zu behaupten, ich hätte eher Musik, anstatt Medizin studieren sollen, das wäre schändlich, ja sogar wahnsinnig. Wenn man das Privileg und Glück hat etwas zu erreichen, was nicht jedermann erreicht hat und auch die Fähigkeiten und Begabungen dazu besitzt, irgendetwas muss man schon zustande bringen, dass man so eine berufliche Stelle hat, das sehen Sie sicher auch so.

So «Vollhalbschlaue» schaffen es nicht hierher. Wenn man dann noch behauptet, es sei doch nicht das, was man sich immer erhofft hat, ist das keine gescheite Haltung, das wäre mehr als nur kokettieren. Deshalb muss ich sagen, mit den Evolutionen und den grossen Ergebniskurven des Lebens bis zum heutigen Tag bin ich mehr als zufrieden, fühle mich glücklich, privilegiert und bin keineswegs ständig an meinen Entscheidungen am Zweifeln, wie es besser gewesen wäre, wenn...

O: Welche Gedanken machen Sie sich zum Thema Ethik in Bezug auf die fötale Chirurgie und wie beantworten Sie sich solche Fragen?

M: Die fötale Chirurgie ist nach wie vor eine innovative Therapie, etwas «Verrücktes», das nur an ganz wenigen Orten auf der Welt ausgeübt wird. Sie ist geeignet für Menschen, die Pionierenergie in sich tragen. Zu dieser Kategorie gehöre ich definitiv dazu. Eine gewisse Gefahr besteht, dass man allenfalls in einen Rausch der Innovation und des Pionierhaften, des Erstmaligen, Einmaligen oder «first man on the moon» hineingerät, die Bodenhaftung verliert und plötzlich Dinge beginnt zu machen, die fachlich und damit auch ethisch gar nicht mehr vertretbar sind, weil es auf dem «Buggel» irgendwelcher Leute, unschuldiger, noch nicht geborener Kinder usw., passiert. In diesem Fall missbraucht man das Vertrauen, den Power des Amtes, des Titels etc. Diese Gefahr besteht prinzipiell. Es ist mit einem Zustand vergleichbar, in welchem jemand in einer gewissen Situation beispielsweise sehr gut Geld verdient, immer mehr verdient usw., obwohl er eigentlich denken muss, er könnte das nun lockerer nehmen. Gewisse

Menschen heben vom Boden ab, kriegen die Kehle nicht voll, es muss immer mehr und mehr und mehr sein, selbst wenn das Geld durch Betrug erwirtschaftet wurde. Es ist so, dass Erfolg und Power prinzipiell gefährliche Elemente sind, weil sie die Bodenhaftung angreifen und sobald es dazu kommt, ist man dem «freien Spiel der schlechten Kräfte» ausgesetzt. Das bedeutet automatisch, unethisch zu handeln.

Sie sehen, dass ich diese Beantwortung relativ «frei von der Leber weg» machen kann, was darauf hinweist, dass ich mir dieser Problematik durchaus bewusst bin.

Das Zweite ist, ich glaube das sagen zu dürfen, ich bin bis jetzt in all den experimentell bestimmten, neuen, innovativen, ein wenig verrückten Vorgehen ethisch korrekt gewesen, indem man nie eine Vorspiegelung falscher Tatsachen gemacht hat, auch immer die Leute aufgeklärt hat auf was sie sich einlassen und sie nie direktiv auf eine zwingende Art und Weise für einen spezifischen Behandlungsvorgang beraten hat. Ich glaube an korrektes Vorgehen. Ich glaube, es ist korrekt, ethisch und professionell, auch deshalb, weil es nicht meine alleinige, persönliche «Performance» ist, sondern alles was wir hier betreiben, ist im Team gemacht. Hier gibt es auch andere Kräfte, die schauen, wie das vor sich geht. Es gibt eine Kontrolle durch andere Ärztinnen und Ärzte aber auch durch andere Stellen, die kontrollieren, ob sich dieses Geschehen auf einem korrekten, vernünftigen, professionellen und ethisch vertretbaren Weg befindet oder ob daneben auch irgendwelche Abweichungen passieren, die nicht vertretbar sind am Ende des Tages.

Auf der einen Seite machen wir eine wissenschaftliche Auswertung unserer Daten, mit der Frage: Ist das was wir tun sinnvoll, wirksam, nachhaltig und lohnt sich der Aufwand? Entweder stellt sich heraus, dass es durch den grossen Aufwand nur noch schlimmer wird, nicht besser rauskommt oder sich aufgrund nicht erzielter Fortschritte nicht lohnt. Diese Sachen passieren. Wir analysieren, schreiben wissenschaftliche Arbeiten, publizieren diese, sind an Kongressen und lassen uns von anderen Leuten beurteilen, wie sie unsere Arbeit finden. Es ist schon ein relativ deutliches Kontrollgebäude, so dass die Wahrscheinlichkeit hoch ist, dass man es genug frühzeitig erfährt, wenn man entgleist.

Auf der anderen Seite gibt es eine ganz private, persönliche und intime Haltung diesen Fragen gegenüber. Es gibt wahrscheinlich so etwas wie einen persönlichen Barometer, der irgendwie anzeigt, ob man sich in einem korrekten Grünbereich befindet oder ob es ein wenig orange, rot oder sogar sehr rot wird und das ist wahrscheinlich etwas, das wahrscheinlich auch mit der Erziehung zu tun hat, wie man aufgewachsen ist, ob man bezüglich solcher ethischen Fragen eine gute Kinderstube hat, beispielsweise «Man darf nicht lügen.». Man darf die Wahrheit nicht strapazieren, in dem man Informationen vorgibt, die gar nicht stimmen oder in dem man irgendwie betrügerische Machenschaften einsetzt, um gewisse Ziele zu erreichen, obwohl man ganz genau weiss, dass es eigentlich ein Schwindel ist. Es muss ein Gefühl dafür entwickelt werden, dass man nicht mehr gut schlafen kann, wenn man solche Sachen durchziehen würde. Das ist natürlich, wie schon gesagt etwas sehr Persönliches, Privates und Intimes.

Ich meine, dass ich unter anderem jeden Tag, regelmässig, immer und quasi ohne jede Ausnahme gut schlafe, weil ich am Tag keine Aktionen durchführe, die einen in der Nacht nicht mehr schlafen lassen.

«Tout simplement.» Ich finde das etwas Gutes.

Weitere Fragen an Prof. Dr. med. Martin Meuli im Anschluss an die Spina bifida Operation vom 27. 8. 18

Die folgenden Fragen wurden schriftlich gestellt und auch so beantwortet.

1. Wie fühlt man sich vor und nach einer solchen Operation?

Diese Operation ist nach wie vor eine der anspruchsvollsten Operationen, die ich mache. Entsprechend ist man mit grossem Respekt und grosser Konzentration unterwegs. Immer wenn eine solche Operation gut verlaufen ist, was glücklicherweise die Regel ist, stellt sich ein Gefühl von grosser Befriedigung ein. Es ist auch ein sehr gutes Gefühl, wenn man nach der Operation dem Kindsvater und etwas später dann auch der Patientin Positives über den Verlauf des Eingriffes berichten kann.

2. Wenn Komplikationen auftreten, was geht Ihnen dann durch den Kopf?
Sind während einer Spina bifida-Operation hier in Zürich schon grössere Komplikationen vorgekommen? Kam es schon einmal zu einer Fehlgeburt oder schweren Folgen für die Mutter?

Wenn Komplikationen auftreten, gilt es, einen kühlen Kopf zu bewahren. Ich meine, dass ich das im Laufe meiner langen Laufbahn zu tun gelernt habe. Während der fötalen Operation sind hier in Zürich Gott sei Dank nur wenige Komplikationen aufgetreten, intraoperative Todesfälle oder schwerste Schäden mit Langzeitfolgen haben wir weder bei den Müttern noch bei den operierten Föten erlebt.

3. Sie sind am Operieren. Denken Sie dann, dass alles Wissenschaft ist oder glauben Sie auch an Wunder oder an Gott?

Während des Operierens bin ich sehr auf die Operation fokussiert. Dieser Konzentrationszustand ist nötig für den Erfolg einer Operation. Abschweifende Gedanken in philosophische oder metaphysische Sphären sind in diesem Moment nicht möglich und wären auch gar nicht zielführend. Trotzdem ist es klar so, dass ich bei jeder dieser Operationen wieder erneut staune über das Wunder des Lebens und das Grossartige der Schöpfung, wo es um die Entwicklung eines neuen Menschen im Mutterleib geht.

4. Welche Fähigkeiten müsste ich mitbringen, um in so eine eindrucksvolle Position zu kommen wie Sie?

Eine mögliche Abfolge könnte sein: Medizinstudium, Spezialisierung als Kinderchirurgin, später innerhalb dieser Fachrichtung Kinderchirurgie Spezialisierung auf Neugeborenenchirurgie und auf Fötalchirurgie. Hier in der Schweiz wird es wohl auf lange Jahre hinaus nur in Zürich möglich sein. Selbstverständlich würde es auch sehr helfen, wenn neben der klinischen Tätigkeit entsprechende Forschungsarbeiten im Bereich der experimentellen oder auch klinischen Forschung mit dazu kämen. Mit anderen Worten eine akademische Karriere. Bei all dem braucht es sehr viel Durchhaltevermögen, als grossstrebende Kraft die Leidenschaft und schlussendlich darf das Quäntchen Glück auch nicht fehlen!

5.2 Frau Dr. theol. Ruth Baumann-Hölzle

Frau Dr. theol. Ruth Baumann-Hölzle ist «Mitbegründerin und Leiterin von *Dialog Ethik*, dem Interdisziplinären Institut für Ethik im Gesundheitswesen, Leitung des Fachbereichs «Ethik-Foren und ethische Unterstützungssysteme». Sie war und ist an interdisziplinären Nationalfonds-Forschungsprojekten im Bereich «Medizin, Pflege und Ethik» beteiligt. Schwerpunkt ihrer Arbeit heute: Interdisziplinäre ethische Entscheidungsfindung in der angewandten klinischen Ethik, im Speziellen die Entwicklung von ethischen Entscheidungsfindungsverfahren. Studium der Theologie in Zürich und Genf [...]. [...] Seit 1998 Mitglied der Kantonalen Ethikkommission Zürich und von 2001 bis 2013 Mitglied der Nationalen Ethikkommission im Bereich Humanmedizin.»⁷²



Abbildung 37: Frau Dr. theol. Ruth Baumann-Hölzle

Das folgende Interview ist transkribiert. Da die Verfasserin so genau wie möglich an den Formulierungen von Frau Dr. theol. R. Baumann-Hölzle bleiben wollte, hat es den Charakter eines Gesprächs. (Durchgeführt am 10.8.18)

O = Orija Guggenheim

B = Frau Dr. theol. Ruth Baumann-Hölzle

O: Herzlichen Dank, dass Sie bereit sind, mit mir dieses Interview zu führen.

B: Dürfte ich Ihnen auch noch zwei bis drei Fragen stellen?

O: Ja sicher.

B: Wie sind Sie zu diesem Thema gekommen?

O: Beruflich gesehen habe ich mich schon immer für Kinder interessiert und überlege auch später im Bereich Medizin zu arbeiten. Vor allem mag ich Kleinkinder sehr. Im Internet habe ich dann auch nachgeforscht und bin dann auch auf die Fötalchirurgie gestossen. Mich hat das dann sehr interessiert, weil es etwas anderes ist und nicht das, was es jeden Tag so gibt. Deshalb wollte ich auch eine Arbeit in diese Richtung schreiben, nicht zuletzt, weil ich das Gefühl hatte, Gymnasiasten haben noch nicht viel zu diesem Thema geschrieben. Ich will dabei auch die Perspektive der Menschen (Patienten) sehen und dachte, Sie wären die ideale Person für das, da Sie vor allem auch werdende Eltern beraten.

B: Wollen Sie später Medizin studieren?

O: Ja, ich habe es eigentlich schon vor, mal schauen ob das dann klappen wird, aber es wäre schon schön.

⁷² <http://www.dialog-ethik.ch/ueber-uns/team-stiftungsrat/> letzter Zugriff am: 7.10.18.

B: Wann machen Sie dann die Matur? Nächstes Jahr?

O: Ja, nächstes Jahr.

B: Haben Sie in der Familie Mediziner?

O: Ja, zwei meiner Onkel sind Ärzte, und meine Mutter ist Krankenschwester.

(B: Ist per Zufall einer Ihrer Onkel Hausarzt gewesen im Kreis 4 oder 5?

O: Kann sein, meinen Sie Raffael Guggenheim?

B: Ja, genau.

O: Ja das ist mein Onkel.

B: Ich habe mir noch gedacht, das wäre wahrscheinlich Ihre Familie.

O: Ja, er ist der Bruder meines Vaters.

B: Nun, dann werden wir doch einmal beginnen.)

O: Als erstes wollte ich Sie fragen, mit was für allgemeinen ethischen und theologischen Fragestellungen Sie sich in Ihrem Alltag beschäftigen und mit welchen Themen und Fragen sich Menschen an Sie wenden?

B: Wir arbeiten vor allem in den Spitälern und Langzeitinstitutionen, wo man dann, je nach dem, ethische Strukturen aufbaut und dabei den ganzen Lebensbogen im Auge behält. Wir arbeiten von der Reproduktionsmedizin bis zu Fragen rund um das gute Sterben und beschäftigen uns vor allem auch mit ethischen Fragestellungen auf Intensivstationen. In diesem Kontext kommen Fragen auf über das Unterlassen von lebenserhaltenden Massnahmen, Reanimationsentscheide oder Transplantationsmedizin, also alle ethischen Fragen, die man sich stellt im Zusammenhang von Medizin und Pflege.

O: Gehen Sie dann zu den Patienten oder kommen die Patienten zu Ihnen?

B: Also, die Betroffenen kommen teilweise zu uns oder rufen uns an, aber wir sind meistens auch vor Ort, weil wir dann dort mit dem Team arbeiten, also mit Ärzten und Pflegenden. Oft sind auch Sozialarbeiter dabei, wenn es sich dann um interprofessionelle Gesprächsrunden handelt, in denen man miteinander einen Behandlungsplan für den Patienten erstellt. Dieser beinhaltet einen Vorschlag für seine Stellvertretung, d.h. eine bevollmächtigte Person, die dann entscheidet, wenn er nicht mehr urteilsfähig ist oder aber es wird ein Vorschlag für den urteilsfähigen Patienten entworfen, wenn das Team unsicher ist, welche Therapie dem Patienten oder der Patientin angemessen ist. Der urteilsfähige Patient oder seine Stellvertretung im Falle einer Urteilsunfähigkeit muss stets dem Behandlungsplan zustimmen können, es sei denn, es handle sich um einen Notfall oder um eine dringliche Situation. In diesem gilt die ethische Regel «im Zweifel für das Leben».

O: Mit welchen spezifischen Themen wenden sich dann Leute an Sie? Vor allem Sterbehilfe und pränatale Diagnostik?

B: Nein, nicht nur. Es geht um Fragen zu Angemessenheit bestimmter medizinischer Massnahmen, aber das sind nicht zwingend Fragen rund um das Sterben, sondern zum Beispiel um die

Unterscheidung bei Krebserkrankung. Es geht z.B. darum, bei einem Leukämie Patienten, ob er eine Stammzellentransplantation machen will oder ob er eher auf eine andere reine Chemotherapie oder Hormontherapie eingeht. Einfach alle Formen von Entscheidungsfindung, vor allem dort, wo es ein Dilemma⁷³ gibt.

O: Waren Sie schon einmal in einen Fall der pränatalen Diagnostik involviert? In welche?
Waren Sie schon einmal bei einer Spina bifida Diagnose involviert?

B: Ja, logisch, immer wieder natürlich.

O: Was halten Sie von solchen Eingriffen der Fötalchirurgie? Also, dass man schon ein Kind operiert, das noch gar nicht auf der Welt ist.

B: Das ist auch ein Dilemma. Einerseits das Risiko für die Frau, andererseits für das Kind. Das Problem sind die Entwicklungen solcher Behandlungen. Was ist zumutbar in einer solchen Situation? Was für Risiken sind absehbar und welche nicht? Das sind dann genau solche Güterabwägungen, die man konkret anschauen muss. Man hat natürlich eine Diskrepanz, in dem sehr viele Schwangerschaften mit der Diagnose «Spina Bifida» abgebrochen werden. Dabei möchte man dem Kind und/oder der Familie Leid ersparen. In der Schweiz muss die Frau in einer solchen Situation eine Notsituation geltend gemacht werden, nach der 12 SSW muss jedoch der behandelnde Arzt den Abbruch rechtlich verantworten. Es gibt hier also ganz viele Aspekte, die jeweils zu berücksichtigen sind.

O: Haben Sie eine Erlebnisgeschichte zum Fall «Spina Bifida», in welcher werdende Eltern sich an Sie gewendet haben und um Rat baten?

B: Nein, also in Bezug auf die fötale Chirurgie nicht, jedoch mit Gesprächen mit den Chirurgen. Denn genau dieses Abwägen ist unser Alltag.

O: Was ist denn das Dilemma der Chirurgen?

B: Es ist natürlich ein Risiko. Das Komplizierte ist, dass man einen Stellvertreterentscheid für das Kind trifft. Die Frau entscheidet über sich selbst, jedoch auch über das Risiko ihres Kindes. Genau das macht es viel schwieriger, weil man sich dabei auch Gedanken um die Langzeitfolgen macht.

Ich bin auch in der kantonalen Ethikkommission des Kantons Zürich tätig. Da sind das ganz schwere ethische Abwägungen bei Forschungsprojekten, die berücksichtigt werden müssen. Inwiefern ist das Risiko zumutbar oder nicht? Soll man so eine Forschung erlauben? Forschung ist immer mit Risiko behaftet. Die grosse Frage ist: Was ist ethisch vertretbar? Das ist manchmal ganz schwierig. **Ethik ist keine präzise Wissenschaft, es ist auch kein Gesetz, sondern immer ein Abwägen von Plausibilitäten.**

⁷³ «Ein Ethisches Dilemma ist eine ethisch-moralische Entscheidungssituation, wobei sich mehrere Handlungen gleichzeitig darbieten, sich aber dennoch gegenseitig ausschließen.» Sverrum, 08.03.2010, in: <http://ethify.org/content/ethisches-dilemma-was-ist-das-eigentlich> letzter Zugriff am: 19.11.18.

Diese Abwägungen werden jeweils von den unterschiedlichen Wertvorstellungen beeinflusst. In unserem Staat gilt das Abwehrrecht⁷⁴, ein ganz hohes Recht, dass der Patient in jede medizinische Behandlung einwilligen können muss, denn jede gilt als Körperverletzung.

O: Zu welchem Zeitpunkt wenden sich Eltern bei einer pränatalen Diagnostik an Sie? Kommen Sie vor den Tests, also bevor man überhaupt wissen kann, dass ein Risiko für gewisse Krankheiten besteht oder erst danach, wenn es ein Risiko für eine Erkrankung gibt?

B: Eigentlich kommen sie oft bei einem pränatalen Fall, wenn Sie eine Diagnose haben, also respektive, wenn ein Test bereits ein erhöhtes Risiko angegeben hat. Pränatale Test ergeben jedoch meistens noch keine Diagnose, sondern nur Wahrscheinlichkeiten. Selbst das Down-Syndrom kann bei einem Menschen in sehr unterschiedlichen Ausprägungen auftreten. Oft geht es auch um die Abklärung, ob gewisse weitere Tests durchgeführt werden sollen oder nicht. Das ist immer eine ethische Auseinandersetzung. Es gibt Tests, die man schon vor der 12. Woche durchführen kann, diese werden bei einem auffälligen Befund dann meist verifiziert mit der Amniozentese. Die Amniozentese hat ihrerseits wieder das Risiko, dass es zu einem Abbruch kommen kann, also die Schwangerschaft verloren geht. In diesen Abwägungen begleiten wir diese Paare. Im individuellen Fall entscheidet das Paar nach seinem Werteprofil, sowie das in unserem gesetzlichen Rahmen erlaubt ist.

Auf der gesamtgesellschaftlichen Ebene werfen wir die Frage auf, was es heisst, wenn wir beginnen, pränatale Selektion zu betreiben, wie wir faktisch schon lange damit angefangen haben. Was hat das für Auswirkungen auf die Menschen mit einer Behinderung etc.?

O: Betreuen Sie diese Eltern während der ganzen Schwangerschaft?

B: Nein, nur punktuell. Ärzte schicken die Leute zum Teil auch zu uns.

Zum Beispiel hatten wir vor Kurzem eine grosse Beratung im Zusammenhang mit einer leicht dementen Frau, bei der es fraglich war, ob sie urteilsfähig ist in Bezug auf Dialyse. Es ging darum, ob man die Dialyse abstellen sollte oder nicht.

O: Wie lösen Sie dann ein solches ethisches Dilemma? Wie gehen Sie dabei vor? Beispielsweise mit den Eltern, um ihnen ein gutes Gewissen und einen leichteren Entscheid zu ermöglichen.

B: Ethik entscheidet nicht. Ein Dilemma kann man gar nicht lösen. Es bleibt immer ein Dilemma, sonst wäre es ja keines.

Beispielsweise das Verbot von aktiver Sterbehilfe in der Schweiz. Was ist aktive Sterbehilfe? Wo beginnt sie? Wo hört sie auf? Ist jetzt terminale Sedation, eine Erleichterung von Schmerzen, mit welcher man eine gewisse Lebensverkürzung in Kauf nimmt, eine aktive Sterbehilfe?

Es geht darum, dass wir unterstützen, indem wir als erstes die Fragen analysieren: Was steht zur Debatte? Was haben diese Menschen für einen Lebensentwurf? Wie ist unser Gesetz?

Das sind ganz viele Faktoren, die abgewogen werden und dann zum Entscheid führen.

⁷⁴«Unter Grundrechten versteht man grundlegende Freiheitsrechte, welche Individuen gegenüber dem Staat besitzen.» <https://www.juraforum.de/lexikon/grundrechte> Grundrechte, in: besucht am 30.10.18.
Abwehrrecht = «Die Grundrechte als Abwehrrechte schützen die Bürger gegen Eingriffe des Staates in ihre Rechtssphäre.» <https://staatsrecht.honikel.de/de/grundrechte.htm#begriff> letzter Zugriff am: 30.10.18.

O: Wie entscheiden sich die meisten Eltern nach einer solchen Beratung? Entscheiden sich viele für das Kind oder eher für eine Abtreibung? Wie sieht dabei die Balance aus?

B: Wenn die Eltern bei uns waren, wissen wir nicht immer, was danach passiert. Viele sind auch anonym, vor allem in der telefonischen Beratung oder beispielsweise über das Internet kommen sehr viele Anfragen an die Beratungsstelle. Wichtig ist, dass wir unvoreingenommen zuhören, weshalb wir auch ein Ohr in unserem Logo haben. Was sind die Fragen? Wie ist das Umfeld? Wenn jemand einen jüdischen Hintergrund hat, zum Beispiel im Stadtspital Triemli - dort haben wir viele Beratungen - sieht es ganz anders aus als wenn jemand ein Zeuge Jehovas ist oder gar keine Orientierung hat in religiöser Hinsicht usw. Das muss man alles abklären und das führt zu unterschiedlichen Entscheidungen.



Abbildung 38: Logo der Stiftung Dialog Ethik

O: Ist es, wenn es um die Religion geht, schwer für Sie als Beraterin? Gibt es manchmal Konflikte zwischen der Ethik und Religion, wenn sie Patienten haben, denen gewisse religiöse Aspekte sehr wichtig sind?

B: Also, vor allem wenn das behandelnde Team lebenserhaltende Maßnahmen auf der Intensivstation einstellen möchte, kann es schwierig werden, wenn Güterabwägungen mit menschlichem Leben gar nicht erlaubt sind. Aber ich finde das läuft eigentlich ganz gut, dann bezieht man zum Beispiel den Rabbi mit ein oder bei den Muslimen den Imam.

O: Was ist für Sie das Schwierigste in Ihrer Arbeit? Was fordert Sie am meisten heraus in Ihrem Alltag?

B: Das schwierigste für mich sind die tragischen Geschichten. Wir machen auch Langzeitberatungen in Organisationen für Menschen mit sehr schweren Behinderungen, mit selbstschädigendem Verhalten oder genetischen Syndromen, wie beispielsweise Prader-Willi-Syndrom. Das sind Menschen, die nicht aufhören können zu essen, also an einer Esssucht leiden. Sie sind auch meistens nicht zu bildungsfähig etc. und einfach dieses Elend dieser Menschen zu sehen, mit ihren Familien und alle geben sich so viel Mühe und trotzdem bleibt es einfach schwierig.

Und nochmals: **Ein Dilemma lässt sich nicht lösen. Es bleibt bei so einem Dilemma bei der Entscheidungsfindung immer etwas zurück, denn bei einem Dilemma muss ich Werte verletzen, die mir selbst wichtig sind.** Was auch immer ich mache, wenn es auf der Intensivstation darum geht, das Beatmungsgerät abzustellen oder nicht, dann verletze ich meine Verpflichtung zur Lebenserhaltung und wenn ich den Willen des Menschen nicht kenne, dann

wird es ganz schwierig. Andererseits, wenn ich ihn trotzdem beatme in einer solchen Situation, die absolut aussichtslos ist, dass der Mensch wieder erwacht, aber trotzdem noch nicht hirntot ist, dann verletze ich wieder das Prinzip von Schaden vermeiden und der Leidens-Linderung. Das können ganz große Spannungsfelder sein und einen auch zerreißen, denn man weiß nie, ob man richtig handelt. Und das macht es so schwer, denn es ist nicht wie in einem naturwissenschaftlichen Bericht, wo man sagen kann, was gut und was schlecht ist oder richtig oder falsch.

O: Sie haben gesagt, dass Sie noch nie etwas mit der fötalen Chirurgie, hier spezifisch auf Spina bifida bezogen, zu tun hatten, was Beratung betrifft, trotzdem würde mich Ihre Meinung wundernehmen. Was würden Sie aus ethischer Sicht sagen? Aus welchen ethischen Gründen lohnt es sich, eine solche Operation einzugehen, aus welcher nicht? Es gibt natürlich sowohl ein Risiko für die Mutter als auch für das Kind. Eine Operation bedeutet nie eine 100-prozentige Sicherheit, und außerdem sind trotzdem bleibende Schäden unvermeidbar.

B: Die Erfolge waren bis jetzt sehr hoch, das wusste man vorher jedoch nicht. Wenn man das jetzt schon macht, kommt es natürlich darauf an, wie hoch diese Ziele sind und wie die Chancen stehen. Wichtig ist einfach, dass es zu einer sorgfältigen Abwägung kommt und dass die Frau dazu auch wirklich «Ja» sagen kann, wirklich zu ihrem Entscheid steht und eine freie Entscheidungsfindung vollziehen kann.

O: Ist das Wohl der Mutter Ihrer Meinung nach wichtiger als das Wohl des Kindes? Oder ist es etwa auf der gleichen Ebene? Wie sollte man das abschätzen?

B: So wie Sie das beschreiben, ist das wie der Schwangerschaftskonflikt und das ist immer ein Dilemma, sofern man dem Embryo und dem Fötus einen personalen Status zuerkennt. Das ist jedoch nicht selbstverständlich, denn in unserem Recht ist ein Fötus erst als geborener Mensch erbfähig, also ist der personale Status entscheidend. Ich gehe jedoch auch davon aus, dass der Embryo und der Fötus einen personalen Status haben. Dadurch entsteht ein Dilemma zwischen dem Interesse der schwangeren Frau und dem Interesse des Fötus. Der Konflikt spielt sich jedoch innerhalb des Körpers der Frau ab. In der Ethik verallgemeinern wir auch. Das heisst, ich kann sonst auch niemanden zur Lebenserhaltung einer anderen Person zwingen, was bedeutet, dass wir beispielsweise auch nicht gezwungen werden können, unsere Organe zu spenden. Vor diesem Hintergrund kann man eigentlich auch eine schwangere Frau nicht zwingen, ein Kind gegen ihren Willen auszutragen. Das sind natürlich die ganz heissen Debatten des Schwangerschaftsabbruches. Hier spielt auch unser Gesetz wieder eine Rolle. Bis zur 12. Schwangerschaftswoche kann die Frau selbst entscheiden und danach entscheidet eigentlich stellvertretend der behandelnde Arzt oder Ärztin. In der Praxis ist das nicht so. In der Praxis entscheidet die schwangere Frau eigentlich bei fortgeschrittener Schwangerschaft über den Schwangerschaftsabbruch. Das Problem ist, wenn man das Wohl des Kindes höher gewichten würde als das der Mutter, dürfte man sie zum Beispiel auch daran hindern, zu rauchen und Alkohol zu trinken. Dadurch würde man der Frau ein starkes Abwehrrecht wegnehmen, welches sie natürlich gegenüber gewissen Massnahmen besitzt. Insofern verantwortet die schwangere Frau den chirurgischen Eingriff am Fötus während ihrer Schwangerschaft. Sie kann diesen Eingriff aber nicht einfordern. Sie dürfte zum Beispiel keine Zigaretten vom Staat einfordern. Da sich der Konflikt im Körper der Frau abspielt, ist ihr Abwehrrecht am Schluss höher gewichtet als das Entwicklungsrecht des werdenden Lebens. Im Gesetz haben wir einen steigenden

moralischen Status des Embryos. Beim Embryo ist er gesetzlich eigentlich «fast Null» gesetzt mit der Präimplantationsdiagnostik und erst ab der 22. Woche kann man neonatale Lebenserhaltung betreiben, und der Embryo bekommt eigentlich erst dann vom Staat einen fast personalen Status. Ich finde diese Grenze der Lebensfähigkeit auch wichtig, aber sie ist natürlich stark technisch geprägt, seit es die Neonatologie gibt. Der Schwangerschaftskonflikt ist ein ganz typisches Beispiel, das wir nicht lösen können, es gibt ihn einfach. Da können wir noch so viel probieren damit umzugehen, es bleibt so oder so ein Dilemma. Gefährlich finde ich, wenn es kein Dilemma mehr bleiben würde. Wenn man die Gentests betrachtet, die möglich sind, mit der Lifestyleselektion - das fängt schon heutzutage an z.B. mit gewissen sportlichen Fähigkeiten, die man testen kann usw. Und wie gesagt kann eine Frau in den ersten 12 Wochen frei über ihre Schwangerschaft entscheiden. Je mehr man natürlich dann schon testen kann, umso mehr wird es zu diesen Tests kommen. Ganz abgesehen davon spitzt sich mit der Präimplantationsdiagnostik das Ganze noch mehr zu. Dies ist aber letztlich sehr einfach gesagt «Zuchtwahl».

O: Finden Sie dann auch, dass die Fötalchirurgie auch schon ein wenig zu weit geht auf eine gewisse Art? Dass einfach immer mehr geforscht wird, man weiss dann immer mehr und kann dann auch mehr operieren...

B: Das ist schon etwas anderes. Die Fötalchirurgie ist keine «Selektion», im Gegenteil versucht man damit, menschliches Leben möglichst früh zu retten. Ich wollte einfach auf das Problem hinweisen, dass wir zunehmend beginnen, aufgrund von Eigenschaften und Fähigkeiten eines Menschen zu selektieren und nicht um grosses Leiden abzuwehren.

5.3 Frau Maria Walliser

«**Maria Walliser** (* 27. Mai 1963 in Mosnang) ist eine ehemalige Schweizer Skirennfahrerin.[...] Nach dem Rücktritt heiratete sie ihren Partner Guido Anesini. Seit Ende ihrer Karriere betätigt sie sich im Weinbau und ist seit dem Jahr 2000 Präsidentin der Stiftung Folsäure Offensive Schweiz. Dies steht stark im Zusammenhang mit ihrer eigenen Tochter, die 1991 mit Spina bifida geboren wurde. Maria Walliser gehört dem Verwaltungsrat eines Ausrüsters bei Swiss-Ski an und sie war als Koordinatorin eines Nachwuchsteams tätig. Ihre zweite Tochter Noemi ist in die Fussstapfen der Mama getreten und im Skisport aktiv.»⁷⁵



Abbildung 39: Maria Walliser, Präsidentin der Stiftung-Folsäure

⁷⁵ Maria Walliser, in: https://de.wikipedia.org/wiki/Maria_Walliser letzter Zugriff am: 7.10.18.

Dieses Interview wurde schriftlich durchgeführt.

1. Sie sind in der Stiftung-Folsäure tätig. Was ist Ihre Aufgabe in der Stiftung?

Ich bin Präsidentin der Stiftung aber auch Botschafterin und Patin für die Aufklärungskampagne für das Lebensvitamin Folsäure.

2. Wie sind Sie damals als betroffene Mutter mit der Diagnose Spina bifida umgegangen? Wie war es, ein Kind aufzuziehen, dass nicht wie andere Kinder aufwachsen kann?

Wir waren rund um die Uhr für unsere Kleine da. Therapeutische Behandlungen, Arzt- und Physiothermine nahmen viel Zeit in Anspruch und später mussten viele zusätzliche Abklärungen getätigt werden um Kindergarten, Schule und Freizeit zu gestalten, dass es für Kind und Familie interessant, spannend, abwechslungsreich und machbar war.

3. Wie hat die Öffentlichkeit darauf reagiert? Sie waren ja eine sehr bekannte Skirennfahrerin.

Heute würde ich fast meinen, ein Handicap wie eine Spina Bifida wurde schweizweit erst richtig erkannt, weil über unsere Tochter geschrieben wurde. Und die Wichtigkeit des Vitamins Folsäure vor und während einer Schwangerschaft erst öffentlich zum Thema gemacht.

4. Wenn damals eine fötalchirurgische Operation schon möglich gewesen wäre, hätten Sie sich darauf eingelassen?

Da wir erst 5 Wochen vor der Geburt unserer Tochter auf einen Neuralrohrdefekt aufmerksam wurden, stand ich nie vor einer Frage wie vorgeburtliche Operation oder sogar Abtreibung. Wir sind sehr dankbar für alles, was ein Kind mit Handicap uns Erwachsene gelehrt hat und immer noch lehrt. Das soziale Miteinander hinterlässt tiefe Spuren, so dass auch meine persönlichen Engagements in verschiedenen Stiftungen den sozialen Aspekt immer berücksichtigen und Kindern mit Einschränkungen geholfen werden kann.

5. Was halten Sie von solchen Eingriffen?

Die Fortschritte im fötalchirurgischen Bereich sind immens. Gut zu wissen, dass es Möglichkeiten gibt, um dem Baby den bestmöglichen Start ins Leben zu geben.

6. Als Mutter, was würden Sie anderen Müttern, die von einem solchen Fall betroffen sind, weitergeben?

Das ist eine sehr schwierige Frage! Ich kann nur aus eigener Erlebniszeit sagen, dass perfekt sein nicht einfacher ist und genau so anspruchsvoll wie mit einem Handicap zu leben. Wir alle haben unsere Spezialitäten – dank unserer Tochter sind viele belanglose Probleme des Alltags in den Hintergrund gerückt und die Sicht auf Barrieren und Werte hat sich verändert. Nebst all den schwierigen Prozessen im Heranwachsen eines Spina-Kindes überwiegen doch Glück, Freude und liebevolles Zusammenhalten.

5.4 Frau Siri Anesini

Der folgende Abschnitt basiert auf den Quellen 76.

⁷⁶Siri ist die Tochter von Maria Walliser. 1991 ist sie mit einer Spina bifida geboren worden und seither im Rollstuhl. Sie ist verheiratet, hat Jus studiert und führt ihren eigenen Haushalt.



Abbildung 40: Siri Anesini (links) mit Mutter Maria Walliser (rechts)

Dieses Interview wurde schriftlich durchgeführt.

1. Wussten viele in Ihrem Umfeld, was es bedeutet, eine Spina bifida zu haben?

Als ich geboren wurde nicht. Im Laufe der Jahre hat mein Umfeld durch mich natürlich erlebt, was es bedeutet.

2. Können Sie sich an den Moment erinnern, in dem Sie merkten, nicht wie andere zu sein? Und wenn ja, was war Ihre Reaktion?

Das ist eine schwierige Frage. Ich hatte das Glück, in einer Familie aufzuwachsen, in der ich nie das Gefühl haben musste, anders zu sein. Mir wurde ein normales Aufwachsen ermöglicht. Aber natürlich war mir bewusst, dass ich gewisse Dinge nicht wie andere Kinder machen konnte. Ich hatte damit aber nie grosse Probleme. Ich habe mich und meine Spezialität von Anfang an akzeptiert.

3. Wie gestaltet sich Ihr Alltag? Was fällt Ihnen am schwersten in Ihrem Alltag und in Ihrem Umfeld und wie haben Sie sich an ein normales Alltagsleben angepasst?

⁷⁶Maria Walliser, in: https://de.wikipedia.org/wiki/Maria_Walliser letzter Zugriff am: 8.10.18.
Kurt Reichenbach, 18.5.15, *So lebt Maria Wallisers Tochter Siri heute*, in: https://www.schweizer-illustrierte.ch/stars/schweiz/maria-walliser-tochter-siri-anesini-folsaeure-Spina_bifida-freund letzter Zugriff am: 8.10.18.
Interview mit Frau Siri Anesini.

Mein Alltag ist eigentlich ein Alltag wie jeder andere auch. Nur braucht es für gewisse Dinge einfach mehr Zeit. Ich kann zum Beispiel nicht einfach mal schnell 5 Minuten unter die Dusche und bin danach bereit für den Tag. Das braucht alles etwas mehr Aufwand. Wenn ich unterwegs bin, braucht es immer auch einen gewissen Extra-Aufwand. Rollstuhlparkplatz, Rollstuhl-WC und barrierefreie Zugänge wollen gesucht werden. Angepasst im Alltag ist mein Auto, welches mit Handgas betrieben wird. Ich verlade meinen Rollstuhl selbst von Hand. Das ist manchmal ziemlich anstrengend. Ansonsten habe ich viel Unterstützung von meinem Mann und meiner Familie, wenn es um sonstige Verrichtungen geht, wie zum Beispiel Haushalt, Putzen und Einkaufen.

4. Was muss die Öffentlichkeit zum Thema Leben mit Spina Bifida wissen? Was würden Sie der Öffentlichkeit mitgeben wollen, damit man weiss, was eine Person mit einer Spina bifida wirklich ausmacht, also, dass leben mit diesem Schicksal genauso gut möglich ist?

Dass ein Leben mit Spina bifida absolut lebenswert ist. Mein Leben ist erfüllt. Ich bin verheiratet, habe studiert und bereite mich auf meine Anwaltsprüfung vor. Menschen mit einer Beeinträchtigung wie es Spina Bifida ist, sind genau gleich wie Menschen, die keine Spezialität haben. Wir haben die gleichen Gefühle und Gedanken. Es gibt zwar gewisse Momente, die aussergewöhnlich sind, aber diese Momente sind gleichzeitig auch Chancen, etwas Neues zu erleben.

6 Diskussion

Bevor die Fragestellung dieser Arbeit beantwortet wird, werden die im letzten Kapitel dokumentierten Interviews zusammengefasst.

Jeder der Interviewpartner hat einen Bezug zum Thema «Spina bifida». Dank Martin Meuli leben betroffene Kindern durch eine fötale Operation mit deutlich weniger Einschränkungen. Ruth Baumann-Hölzle berät werdende Eltern und hilft ihnen dadurch die für sie richtige Entscheidung zu treffen. Mit Hilfe der Stiftung Folsäure verbreitet Maria Walliser das Wissen über die Wichtigkeit des Vitamin Folsäure und ist zudem auch ein Vorbild für Mütter, die vom selben Schicksal betroffen sind. Siri Anesinis Lebensfreude und ihr unendlich grosser Wille und starke Charakter vermitteln der Welt das Bewusstsein, «*dass ein Leben mit Spina bifida absolut lohnenswert ist*»⁷⁷.

Auch wenn jede der genannten Persönlichkeiten sich auf eine verschiedene Art und Weise mit dieser Thematik auseinandersetzt, ist die Aufgabe jedes einzelnen gleich wichtig.

Dank den Interviews konnte sich die Autorin das Thema ihrer Maturitätsarbeit aus verschiedenen Perspektiven betrachten und sich dadurch nicht nur mit dessen Theorie, sondern auch mit dessen Praxis auseinandersetzen. Die positive Einstellung von Martin Meuli, Ruth Baumann-Hölzle, Maria Walliser und Siri Anesini sind bewundernswert. Ihr Engagement hilft nicht nur Betroffenen, sondern der ganzen Welt die Faszination für das Leben und die Medizin in sich zu erwecken.

Anschliessend an die Zusammenfassung der Interviews, wird die zu Beginn der Arbeit gestellte Fragestellung «Was würde ich tun?» in diesem Kapitel beantwortet.

Die Schlussfolgerungen der Verfasserin dieser Maturitätsarbeit beruhen auf den Informationen, welche sowohl im theoretischen als auch im praktischen Teil präsentiert wurden. Die persönliche Meinung spielt dabei eine zentrale Rolle. Wichtig zu erwähnen ist, dass jede Frau ihre eigene Ansichten zu dieser Fragestellung hat. Die daraus gezogenen Schlüsse bedeuten auf keinen Fall, dass andere Entscheidungen diesbezüglich falsch sind und verachten keineswegs andere Meinungen.

Ist eine Spina bifida diagnostiziert, stehen einer Frau drei Möglichkeiten zur Verfügung.

1. **Abtreibung**
2. **Pränatale Operation**
3. **Postnatale Operation**

Im Rahmen dieser Arbeit konnte sich die Verfasserin ein breites Wissen zu diesen Fachgebieten, vor allem über die vorgeburtliche Behandlung, aneignen und sich daher eine klare Meinung zur gestellten Fragestellung «Was würde ich tun?» bilden.

⁷⁷ Interview mit Frau Siri Anesini.

Die Möglichkeit einer **Abtreibung** kann in solch einem Fall beispielsweise aus folgendem Grund befürwortet werden. Denn auch wenn ein Kind erfolgreich pränatal operiert wurde, bedeutet das keineswegs eine vollständige Genesung und ein bestmögliches Resultat. Ein fötal operiertes Kind benötigt, auch wenn der Schaden des Rückenmarks wesentlich geringer ist als nach einer postnatalen Operation, vor allem in der Kindheit viel Unterstützung. Eine solche Entscheidung ist sehr individuell und hängt von weiteren Gedanken und Entscheidungen ab.

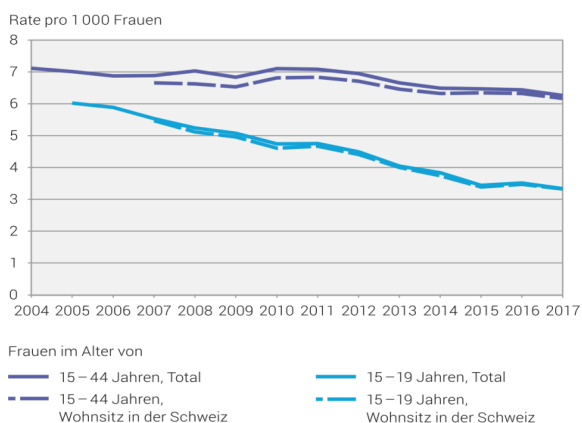
Dieses ethische Dilemma beantwortet jede werdende Mutter in einer solcher Situation für sich selbst. Da die Verfasserin zum Glück noch nie eine solche Entscheidung treffen musste, liegt es nicht in ihrer Hand, eine definitive Meinung über den Entscheid eines Schwangerschaftsabbruches zu treffen. Betroffene Mütter, aber auch Väter leiden psychisch stark bei einer solchen Diagnose.

In dieser Arbeit wurde vorwiegend auf die **pränatale Behandlung** eines offenen Rückens eingegangen. Aus der rein wissenschaftlichen Perspektive betrachtet, ist deutlich erkennbar, dass eine intrauterine Therapie trotz einiger Risiken wesentliche Vorteile mit sich bringt und dem Kind eindeutig eine Zukunft mit weniger Behinderungen ermöglicht, als eine **postnatale Operation**. (siehe Kap. 3.6). Die fötalchirurgische Behandlung einer Spina bifida hat sich als enorm erfolgreich bewährt und spricht aus diesem Grund gegen eine Abtreibung.

Offensichtlich erkennbar ist, dass die MMC-Rate durch die Folsäureaufnahme vor der Schwangerschaft abgenommen hat. (Abbildung 11⁷⁸) Auch die Abtreibungsrate in der Schweiz hat in den letzten Jahren abgenommen, was aber nicht unbedingt nur auf die mögliche Operation der «Spina bifida» zurückzuführen ist (siehe S. 53).

Wichtig zu erwähnen ist, dass die Lebensfreude derjenigen Personen, die von einem Neuralrohrdefekt betroffen sind, nicht von deren Behandlung abhängt. (Postnatal operierte können genauso glücklich sein wie pränatal operierte Kinder.) Körperliche Einschränkungen beeinflussen nicht unbedingt die Lebenseinstellung.

Schwangerschaftsabbrüche



Quelle: BFS – Statistik des Schwangerschaftsabbruchs

© BFS 2018

Abbildung 41: Statistik der Schwangerschaftsabbrüche in der Schweiz 2004-2017, Abnahme erkennbar

⁷⁸Statistik Folsäure: BAG, Monika Eichholzer et. al., Dezember 2008, «Folsäure ist unentbehrlich [...]» Seiten 32 & 33, in: https://www.bundespublikationen.admin.ch/cshop_mimes_bbl/2C/2C59E545D7371EE5B09AD8C959F1B5CD.pdf letzter Zugriff am: 7.10.18.

6.1 Fazit

Jede betroffene Frau sollte die für sie richtige Entscheidung treffen. Auf die Fragestellung «Was würde ich tun?» bezogen, ist die Verfasserin der Meinung, dass sie, würde sie in einer solchen Situation stecken und die Einschlusskriterien für eine fötale Operation erfüllen, eine vorgeburtliche Operation einginge. Die vielversprechenden Erfolge dieser Behandlung sprechen eindeutig sowohl wissenschaftlich als auch ethisch für diese Entscheidung und gegen eine postnatale Operation. Die Entscheidung eines Schwangerschaftsabbruches ist nebst den wissenschaftlichen Befunden, aufgrund der psychischen Belastbarkeit der werdenden Mutter eine deutlich schwierigere Entscheidung. Trotzdem würde die Verfasserin in einem solchen Fall dem Kind die Möglichkeit zu leben schenken wollen. Dank einer **fötalen Operation** kann das Kind zwar nicht geheilt, aber optimal behandelt werden, um ein möglichst gesundes Leben führen zu können. Diesen Argumenten zufolge ist die Verfasserin davon überzeugt, im Fall einer Schwangerschaft mit einem Spina bifida betroffenen Kind, eine fötalchirurgische Operation einzugehen.

7 Schlusswort

7.1 Meine Maturitätsarbeit

Im letzten Jahr habe ich mich intensiv mit meiner Maturitätsarbeit auseinandergesetzt. Schon immer habe ich mich für medizinische Errungenschaften interessiert. Gerne würde ich später beruflich im medizinischen Bereich der Fachrichtungen Gynäkologie und der Pädiatrie tätig sein. Die relativ neue Fötalchirurgie fasziniert mich enorm. Weil ich mich auf ein Thema der Fötalchirurgie einschränken wollte, entschied ich mich für die Spina bifida und deren fötalchirurgische Behandlung. Das Gebiet der Fötalchirurgie ist im Unispital-Zürich sehr dominant und ist allgemein in der Schweiz von grosser historischer und medizinisch bahnbrechender Bedeutung. Trotzdem war es mir wichtig, den Leserinnen und Lesern meiner Arbeit weitere Aspekte und Einsichten in das Thema Spina bifida, sowie auch in die Fötalchirurgie, zu gewähren.

Was mir beim Verfassen meiner Arbeit besonders gut gefallen hat, waren die zahlreichen Interviews. Jedes Interview war in seiner Art enorm spannend. Es hat mir zudem viel bedeutet, die Persönlichkeiten mit verschiedenen Hintergründen und aus verschiedenen Richtungen, die alle zum Thema meiner Arbeit beitragen haben, kennen zu lernen. Diese Begegnungen haben mir gezeigt, wie nahe sich diese Thematik in unserem Umfeld abspielt. Dank meinen Interview-Partnern konnte ich nicht nur für diese Arbeit, sondern für mein ganzes Leben lernen. So schloss sich der Kreis, der am Anfang nur aus verschiedenen kleinen Teilen bestand, zu einem Ganzen.

An einer fötalen Operation einer Spina bifida dabei gewesen zu sein, hat mich äusserst fasziniert und mir den theoretischen Teil meiner Arbeit in der Praxis gezeigt. Speziell hat mich auch die Aussage von Siri Anesini beeindruckt, die trotz ihrem Schicksal davon überzeugt ist, «dass ein Leben mit Spina bifida absolut lebenswert und erfüllt ist.»⁷⁹

Mein Wissen über diese vielen Themen wurde immer breiter und hat mich mit jedem Tag überaus bereichert. Das Thema hat in mir eine noch grössere Begeisterung für die Medizin, speziell für die Chirurgie ausgelöst. Anders als vor der Arbeit lese ich nun öfters Artikel über neue medizinische Errungenschaften, Erfindungen und Forschungen. Ich bin davon überzeugt, dass diese Arbeit mir geholfen hat, mich zu einer wissensbegierigeren, zielorientierten jungen Frau zu entwickeln.

Es war das erste Mal, dass ich eine solch umfangreiche und zeitaufwändige Arbeit schrieb. Ich arbeitete nach einem Plan, wodurch ich nie unter zeitlichem Druck stand. Das einzige, was mir während des Schreibens schwerfiel, war, nicht aus einem kleinen Detail gleich ein ganzes Kapitel zu schreiben. Die medizinischen Fachbegriffe und die englischen Quellen waren oft kompliziert zu verstehen und deshalb wurde es zu gewissen Zeiten eine Herausforderung, eine Arbeit auf dem Niveau einer Maturandin zu schreiben.

⁷⁹ Interview mit Frau Siri Anesini

Alles in allem habe ich durch diese Erfahrung endlos viel gelernt und ausserordentlich viel profitiert. Ich bin davon überzeugt, dass ich dank dieser Arbeit immer mit diesem Thema in Verbindung stehen werde und mich die erlebten Erfahrungen in meiner Zukunft stets weiterbringen und auf meinem Weg begleiten werden.

8 Dank

Mein Dank geht an alle Personen, ohne die das Schreiben dieser Arbeit nicht möglich gewesen wäre.

Tausend Dank an Frau Ruth Caspar. Ohne ihre Betreuung, Ratschläge, Korrekturen und Unterstützung wäre diese Arbeit nie so vollkommen geworden. Ich schätze es sehr, dass sie an meinem Thema immer vollstes Interesse zeigte und so viel Zeit in diese Arbeit investiert hat. Nicht nur im letzten halben Jahr, sondern während meiner ganzen Gymnasialzeit konnte ich von ihr so viel für mein Leben lernen.

Vielen Dank an den Experten dieser Maturitätsarbeit für die Bewertung meiner Arbeit, wodurch ich reichlich für zukünftige Arbeiten und mein Leben dazulernen kann.

Herzlichen Dank an Sharon Rom, die parallel zu ihrer Masterarbeit sich viel Zeit genommen hat diese Maturarbeit zu korrigieren.

Meinen Interviewpartnern, Martin Meuli, Ruth Baumann-Hözlze, Maria Walliser und Siri Anesini möchte ich für ihre Offenheit und Freundlichkeit danken. Es ist nicht selbstverständlich, dass sich diese Experten ihres Gebiets so viel Zeit nahmen, um mir Einsicht in ihre Arbeit zu ermöglichen, mir ein Fachwissen vermittelten oder aus ihrem praktischen Leben berichteten und ich so diese Arbeit um einiges erweitern und vervollständigen konnte.

Vor allem möchte ich mich bei Herrn Martin Meuli und seinem ganzen Team bedanken, dass mir ermöglicht wurde, bei einer Spina bifida Operation dabei zu sein.

Zum Schluss möchte ich mich von ganzem Herzen bei meinen Schwestern, Ayala, Shoham und Talya, sowie auch bei meinen Grosseltern und meinen Freunden für die tagtägliche Unterstützung bedanken. Meinen Eltern möchte ich einen grossen Dank aussprechen. Ohne ihre Unterstützung und Hilfe wäre ich nicht zu diesem Menschen geworden, der ich jetzt bin.

9 Abbildungsverzeichnis

Titelbild:

Gezeichnet von Orija Guggenheim, der Verfasserin dieser Maturitätsarbeit, Oktober 2018.

Abgezeichnet von: https://de.123rf.com/photo_84378286_aquarell-gemalt-silhouette-der-seitenansicht-schwangerschaft-prozess-im-weiblichen-körper-fötus-menschlich.html letzter Zugriff am: 20.10.18.

Abbildung 1:

BAG/ Eichholzer, Monika. Dezember 2008. *Folsäure ist unentbehrlich [...]*. S. 25. In:

https://www.bundespublikationen.admin.ch/cshop_mimes_bbl/2C/2C59E545D7371EE5B09AD8C959F1B5CD.pdf letzter Zugriff am: 20.8.18.

Abbildung 2:

<https://www.dr-gumpert.de/html/hirnhaut.html> letzter Zugriff am: 26.9.18.

Abbildung 3:

Redaktion Babywelten. 24.8.16. in:

https://www.babywelten.ch/schwangerschaft/baby-foetus/praenatale-diagnostik/neuralrohrdefekt-Spina_bifida letzter Zugriff am: 28.10.18.

Roter Pfeil von der Verfasserin eingefügt.

Abbildung 4:

Spina bifida. In: https://de.wikipedia.org/wiki/Spina_bifida letzter Zugriff am: 20.8.18.

Abbildung 5:

<https://www.doc-burger.de/2017/02/16/alles-bandscheibe-oder-was/> letzter Zugriff am: 21.8.18.

Abbildung 6:

Spina bifida. In: https://de.wikipedia.org/wiki/Spina_bifida letzter Zugriff am: 22.8.18.

Abbildung 7:

https://commons.wikimedia.org/wiki/File:Vertebra_Posterolateral-en.svg letzter Zugriff am: 23.8.18.

Abbildung 8:

Vertebra Posterolateral-en.svg. In: <https://www.leading-medicine-guide.de/Knochen-Gelenke-Wirbelsaeule/Spondylolyse> letzter Zugriff am: 22.8.18.

Abbildung 9:

Folsäure. In: <https://de.wikipedia.org/wiki/Folsäure> letzter Zugriff am: 4.9.18.

Abbildung 10:

<https://produkte.migros.ch/label/folsaeure> letzter Zugriff am: 4.9.18.

Abbildung 11:

BAG/ Eichholzer, Monika. Dezember 2008. *Folsäure ist unentbehrlich [...]*. S. 33. In:

https://www.bundespublikationen.admin.ch/cshop_mimes_bbl/2C/2C59E545D7371EE5B09AD8C959F1B5CD.pdf letzter Zugriff am: 7.10.18.

Abbildung 12:

<https://www.leading-medicine-guide.ch/Kinder/Hydrocephalus> letzter Zugriff am: 26.8.18.

Abbildung 13:

<https://commons.wikimedia.org/w/index.php?curid=1138221> letzter Zugriff am: 15.10.18

<https://www.leading-medicine-guide.ch/Kinder/Hydrocephalus> letzter Zugriff am: 15.10.18

CT: https://praxistipps.chip.de/was-ist-der-unterschied-zwischen-mrt-und-ct-einfach-erklart_100104 letzter Zugriff am: 15.10.18.

Abbildung 14:

Gebärmutter. In: <https://de.wikipedia.org/wiki/Gebärmutter> letzter Zugriff am: 16.9.18.

Abbildung 15:

Diemert, Anke/ Werner, Diehl/ Peter, Glosemeyer, / Jan, Deprest/ Kurt, Hecht. 38/2012.

Möglichkeiten und Grenzen der intrauterinen Chirurgie. In:

<https://www.aerzteblatt.de/archiv/130123/Moeglichkeiten-und-Grenzen-der-intrauterinen-Chirurgie> letzter Zugriff am: 16.9.18.

Abbildung 16:

<https://pedsurg.ucsf.edu/about-us/harrison-fund.aspx> letzter Zugriff am: 12.9.18.

Abbildung 17:

[https://www.kispi.uzh.ch/de/patienten-und-](https://www.kispi.uzh.ch/de/patienten-und-angehoerige/fachbereiche/foetalechirurgie/Seiten/default.aspx)

[angehoerige/fachbereiche/foetalechirurgie/Seiten/default.aspx](https://www.kispi.uzh.ch/de/patienten-und-angehoerige/fachbereiche/foetalechirurgie/Seiten/default.aspx) letzter Zugriff am: 14.9.18.

Abbildung 18:

Richard, Katja. 5.11.17. In: <https://www.blick.ch/people-tv/schweiz/13-kispiball-in-zuerich-prominente-tanzen-fuer-einen-guten-zweck-id7557838.html> letzter Zugriff am: 3.10.18.

Abbildung 19:

PWE. 16.2.14. *Chirurg hat bereits zwölf Föten operiert*. In:

<https://www.20min.ch/schweiz/zuerich/story/Chirurg-hat-bereits-zwoelf-Foeten-operiert-27168022> letzter Zugriff am: 4.10.18.

Abbildung 20:

https://fetus.ucsf.edu/research/Spina_bifida-moms-trial letzter Zugriff am: 4.10.18.

Abbildung 21:

16.2.14. *Weltsensation am Zürcher Kinderspital [...]*. In:

<https://www.aargauerzeitung.ch/leben/forschung-technik/weltsensation-am-zuercher-kinderspital-chirurg-operierte-12-foeten-127677071#> letzter Zugriff am: 19.10.18.

Abbildungen 22 & 23:

Vogt, Gabi. In: <http://www.gabivogt.ch/work/meuli-foetal-operation/> letzter Zugriff am: 4.10.18.

Abbildungen 24-34:

https://swissfetus.ch/offene-fetalchirurgie/Spina_bifida-de2/ letzter Zugriff am: 3.10.18.

Abbildung 35:

https://fetus.ucsf.edu/Spina_bifida letzter Zugriff am: 4.10.18.

Abbildung 36:

I phone Orija 21.8.18.

Abbildung 37:

<http://www.dialog-ethik.ch/ueber-uns/team-stiftungsrat/> letzter Zugriff am: 7.10.18.

Abbildung 38:

<https://www.dialog-ethik.ch/ueber-uns/> letzter Zugriff am: 19.11.18.

Abbildung 39:

Bertrand, Monnard. 10.2.17. *Le plus beau des sourires malgré les obstacles*. In:

<https://www.generations-plus.ch/?q=magazine/actualités/personnalités/le-plus-beau-des-sourires-malgré-les-obstacles> letzter Zugriff am: 7.10.18.

Abbildung 40:

Wohlgemuth, Nina. 12.12. 2009. *Nina bei den Stars*. In: <https://www.blick.ch/news/nina-bei-den-stars-id38126.html> letzter Zugriff am: 7.10.18.

Abbildung 41:

BFS. 2018. In:

<https://www.bfs.admin.ch/bfs/de/home/statistiken/gesundheit/gesundheitszustand/reproduktive/schwangerschaftsabbrueche.html> letzter Zugriff am: 7.10.18.

10 Tabellenverzeichnis

Tabelle 1:

BAG/Eichholzer, Monika. *Folsäure ist unentbehrlich [...]*. Dez. 2008. S. 19. In: https://www.bundespublikationen.admin.ch/cshop_mimes_bbl/2C/2C59E545D7371EE5B09AD8C959F1B5CD.pdf letzter Zugriff am: 4.9.18.

Tabelle 2:

*Vergleiche der Resultate nach einer pränatalen und postnatalen Operation einer MMC. Olygohydramion: Begriff der Pränatalmedizin. Unterschreitung der Menge des Fruchtwassers während der Schwangerschaft von ca. 200-500ml.*⁸⁰

Meuli, Martin/ Roland, Zimmermann, / Nicole, Ochsenbein/ Ueli, Möhrli. 2014. *Kinderchirurgie: Fötale Chirurgie bei Spina bifida*. S. 978. In: <https://medicalforum.ch/de/resource/jf/journal/file/view/article/smf/de/smf.2014.02131/smf-02131.pdf/> letzter Zugriff am: 27.9.18.

⁸⁰ Vgl. *Oligohydramnion*. In: <https://de.wikipedia.org/wiki/Oligohydramnion> 27.9.18.

11 Literaturverzeichnis

Buch:

Rothenbühler, Peter/ Magdalena, Ceak/ Sonja Laurèle, Bauer. *Martin Meuli Operation am Ungeborenen. Der Pionier. Die Fötalchirurgie. Die Patienten.* CH-3645 Thun/Gwatt 2017.

Zeitschrift:

SWICA. Kopfschmerz. In: aktuell; Die Kundenzeitschrift. *Lebensvitamin Folsäure.* 2018. März. S. 4f.

Internetquellen:

1. Video. In: <https://swissfetus.ch/offene-fetalchirurgie/Spina-bifida-dez/> letzter Zugriff am: 29.8.18.
- Äin-red. In: <https://www.kinderaerzte-im-netz.de/krankheiten/offener-ruecken-Spina-bifida/auswirkungen/> letzter Zugriff am: 29.10.18.
- Äin-red. In: <https://www.kinderaerzte-im-netz.de/krankheiten/offener-ruecken-Spina-bifida/ursachen/> letzter Zugriff am: 28.8.18.
- Amniozentese (Fruchtwasserpunktion). In: <https://swissfetus.ch/fetale-diagnostik/amniozentese/> letzter Zugriff am: 10.10.18.
- Antidot. In: <https://de.wikipedia.org/wiki/Antidot> letzter Zugriff am: 3.9.18.
- BAG, in: <https://www.admin.ch/gov/de/start/dokumentation/medienmitteilungen.msg-id-24967.html> letzter Zugriff am: 5.9.18.
- BAG/ Eichholzer, Monika et. al. Dezember 2008. *Folsäure ist unentbehrlich [...]*. S8- 38. In: https://www.bundespublikationen.admin.ch/cshop_mimes_bbl/2C/2C59E545D7371EE5B09AD8C959F1B5CD.pdf letzter Zugriff am: 5.9.18.
- Blasenkatheter. In: <https://flexikon.doccheck.com/de/Blasenkatheter> letzter Zugriff am: 26.9.18.
- Bundesamt für Gesundheit BAG CH. Eichholzer, Monika et. al. Dezember 2008. *Folsäure ist unentbehrlich [...]*. S. 26/27. In: https://www.bundespublikationen.admin.ch/cshop_mimes_bbl/2C/2C59E545D7371EE5B09AD8C959F1B5CD.pdf letzter Zugriff am: 22.8.18.
- Bussmann, Cornelia. In: <https://www.leading-medicine-guide.ch/Kinder/Hydrocephalus> letzter Zugriff am: 29.8.18.
- BZgA. In: <https://www.familienleben.ch/schwangerschaft/ernaehrung/folsaeure-in-der-schwangerschaft-1493> letzter Zugriff am: 5.9.18.
- BZgA. In: <https://www.familienplanung.de/lexikon/trimenon-trimester/> letzter Zugriff am: 20.8.18.
- Congenitale Zwerchfellhernie. In: <https://swissfetus.ch/fetale-krankheiten/congenitale-zwerchfellhernie/> letzter Zugriff am: 17.9.18.
- Diemert, Anke/ Werner, Diehl/ Peter, Glosemeyer, / Jan, Deprest/ Kurt, Hecht. 38/2012. *Möglichkeiten und Grenzen der intrauterinen Chirurgie.* In: <https://www.aerzteblatt.de/archiv/130123/Moeglichkeiten-und-Grenzen-der-intrauterinen-Chirurgie> letzter Zugriff am: 17.9.18.
- Dietschi, Irène. 8.12.17. *Offener Rücken bei Föten: Hat sich die OP vor der Geburt bewährt?*. In: <https://www.srf.ch/kultur/wissen/Spina-bifida-operation-offener-ruecken-bei-foeten-hat-sich-die-op-vor-der-geburt-bewaehrt> letzter Zugriff am: 2.10.18.
- Drainage. In: [https://de.wikipedia.org/wiki/Drainage_\(Medizin\)](https://de.wikipedia.org/wiki/Drainage_(Medizin)) letzter Zugriff am: 13.9.18.
- Endoskop. In: <https://flexikon.doccheck.com/de/Endoskop> letzter Zugriff am: 16.9.18.
- Ersttrimestertest. In: <https://swissfetus.ch/fetale-diagnostik/ersttrimestertest/> letzter Zugriff am: 28.8.18.
- Fetoskopie. In: <https://de.wikipedia.org/wiki/Fetoskopie> letzter Zugriff am: 16.9.18.
- Folsäureantagonist. In: <http://flexikon.doccheck.com/de/Folsaeureantagonist> letzter Zugriff am: 3.9.18.
- Frey-Tirri, Brigitte/ Eva, Visca. *Pränataldiagnostik: vorgeburtliche Untersuchungsverfahren.* Frauenklinik Baselland. S. 1-4. In: https://www.google.com/url?sa=t&rct=j&q=&esrc=s&source=web&cd=1&ved=2ahUKewigreGMjpDdAhVG1iwKHRzYB4AQFjAAegQIABAC&url=https%3A%2F%2Fwww.ksbl.ch%2Fmedia%2FoV6D9121%2FFactsheet_Praenataldiagnostik_vorgeburtliche_Untersuchungsverfahren-2.pdf&usq=AOvVaw1-WwEPSpi4LTzOhlO3GrIo letzter Zugriff am: 28.8.18.
- Frey-Tirri, Brigitte/ Eva, Visca. *Pränataldiagnostik: vorgeburtliche Untersuchungsverfahren.* Frauenklinik Baselland. S. 1-4. In: https://www.google.com/url?sa=t&rct=j&q=&esrc=s&source=web&cd=1&ved=2ahUKewigreGMjpDdAhVG1iwKHRzYB4AQFjAAegQIABAC&url=https%3A%2F%2Fwww.ksbl.ch%2Fmedia%2FoV6D9121%2FFactsheet_Praenataldiagnostik_vorgeburtliche_Untersuchungsverfahren-2.pdf&usq=AOvVaw1-WwEPSpi4LTzOhlO3GrIo

[ik_vorgeburtliche_Untersuchungsverfahren-2.pdf&usg=AOvVaw1-WwEPSpi4LTzOhlO3Grlo](#) letzter Zugriff am: 28.8.18.

Fruchtwasser. In: <https://flexikon.doccheck.com/de/Fruchtwasser> letzter Zugriff am: 26.9.18.

Fetalchirurgie. In: <https://de.wikipedia.org/wiki/Fetalchirurgie> letzter Zugriff am: 9.9.18.

Grundrechte. In: <https://staatsrecht.honikel.de/de/grundrechte.htm#begriff> letzter Zugriff am: 30.10.18.

Hilfe: vgl. Weigl, Huberta. In: <https://www.schreibwerkstatt.co.at/2013/05/02/wie-schreibt-man-eine-einleitung/> & *Hirnhaut*. In: <https://de.wikipedia.org/wiki/Hirnhaut> letzter Zugriff am: 27.9.18.

Hirnhaut. In: <https://www.dr-gumpert.de/html/hirnhaut.html#c171515> letzter Zugriff am: 26.9.18.

http://laubenrungg.com/category/verschieden/Spina_bifida-symptome-ursachen-behandlung.php Hardi Hesse, 25.10.2017, letzter Zugriff am: 29.8.18.

[http://spina-hydro.ch/wp-content/uploads/2015/09/Foetaler-Operationsbericht_Dr.med . U.Möhrlen_2013.pdf](http://spina-hydro.ch/wp-content/uploads/2015/09/Foetaler-Operationsbericht_Dr.med_U.Moehrlen_2013.pdf) letzter Zugriff am: 13.11.18.

<http://www.dialog-ethik.ch/ueber-uns/team-stiftungsrat/> letzter Zugriff am: 7.10.18.

<http://www.frauenklinik.med.tum.de/node/372> letzter Zugriff am: 9.9.18.

<https://dict.leo.org/forum/viewGeneraldiscussion.php?idforum=4&idThread=575092&lp=ende>

https://www.exlibris.ch/de/buecher-buch/deutschsprachige-buecher/peter-rothenbuehler/martin-meuli-operation-anungeborenen/id/9783859328372?gclid=EA1aIQobChMIqJuHyrXo3QIVjp3tChZ4QLYEAAAYASAAEgJ97vD_BwE&gclid=aw.ds&dclid=CLuqnt-19NoCFZCtewodBrQBiw letzter Zugriff am: 7.10.18.

<https://www.juraforum.de/lexikon/grundrechte> letzter Zugriff am: 30.10.18.

<https://www.kispi.uzh.ch/de/UeberUns/spitalorganisation/geschaeftsleitung/Seiten/meuli.aspx> letzter Zugriff am: 20.9.18.

https://www.onmeda.de/krankheiten/spina_bifida-diagnose-3127-5.html letzter Zugriff am: 26.8.18.

<https://www.schreibwerkstatt.co.at/2013/08/02/wie-schreibt-man-ein-vorwort-fuer-eine-uni-arbeit/> letzter Zugriff am: 8.10.18.

https://www.sprechzimmer.ch/sprechzimmer/Krankheitsbilder/Spina_bifida_Offener_Ruecken.php, letzter Zugriff am: 22.8.18.

<https://www.stiftung-folsaeure.ch/folsaeure-hilft/schwangerschaft/> letzter Zugriff am: 5.9.18.

<https://www.stiftung-folsaeure.ch/stiftung/> letzter Zugriff am: 4.9.18.

<https://www.swissmom.ch/schwangerschaft/medizinisches/untersuchungen/praenataldiagnostische-untersuchungen/vorgeburtliche-screening-tests/> letzter Zugriff am: 26.8.18.

<https://www.swissmom.ch/schwangerschaft/medizinisches/untersuchungen/praenataldiagnostische-untersuchungen/> letzter Zugriff am: 26.8.18.

<https://www.swissmom.ch/schwangerschaft/praktisches/gesunde-ernaehrung-fuer-zwei/vitamine-in-der-schwangerschaft/vitamin-b-komplex/folsaeure/> letzter Zugriff am: 9.9.18.

<https://www.swissmom.ch/schwangerschaft/praktisches/gesunde-ernaehrung-fuer-zwei/vitamine-in-der-schwangerschaft/vitamin-b-komplex/metafolin-die-natuerliche-folsaeureform/> letzter Zugriff am: 9.9.18.

https://www.ukbb.ch/de/medizin-mehr/medizinische-themen/krankheitsbilder/Meningomyelocele-MMC-Spina_bifida.php letzter Zugriff am: 29.8.18.

<https://www.youtube.com/watch?v=lGLexQR9xGs> letzter Zugriff am: 22.8.18.

<https://www.youtube.com/watch?v=QC8X2q20kc8> 34',17" letzter Zugriff am: 2.10.18.

Humanes Choriongonadotropin. In: https://flexikon.doccheck.com/de/Humanes_Choriongonadotropin letzter Zugriff am: 26.9.18.

Hysterotomie. In: <https://flexikon.doccheck.com/de/Hysterotomie> letzter Zugriff am: 27.9.18.

Klingler, Maurice. *Spina bifida: Wenn Babys mit offenem Rücken zur Welt kommen*. In: https://www.lifeline.de/krankheiten/Spina_bifida-id40797.html besucht am 5.9.18.

Klingler, Maurice. *Spina bifida: Wenn Babys mit offenem Rücken zur Welt kommen*. In: https://www.lifeline.de/krankheiten/Spina_bifida-id40797.html letzter Zugriff am: 5.9.18.

Kraft, Ulrich. Januar 2014. *Rückenmark*. In: <https://www.netdokter.ch/anatomie/rueckenmark-7151> letzter Zugriff am: 21.8.18.

Laparoskopie. In: <https://flexikon.doccheck.com/de/Laparoskopie> letzter Zugriff am: 4.12.18.

Endoskopie. In: https://flexikon.doccheck.com/de/Endoskopie?utm_source=www.doccheck.flexikon&utm_medium=web&utm_campaign=DC%2BSearch letzter Zugriff am: 16.9.18.

Mikrochirurgisch. In: <https://flexikon.doccheck.com/de/Mikrochirurgisch> letzter Zugriff am: 12.9.18.

Böttcher, S./ M, Meuli. 22.11.13. *Fetale Chirurgie*. In: https://link.springer.com/chapter/10.1007/978-3-642-29779-3_11 letzter Zugriff am: 14.9.18.

Liquor cerebrospinalis, in: https://de.wikipedia.org/wiki/Liquor_cerebrospinalis letzter Zugriff am: 28.11.18.

Lungenfehlbildung. In: <https://swissfetus.ch/offene-fetalchirurgie/lungenfehlbildung/> letzter Zugriff am: 17.9.18.

Machetanz, Lena. 20.2.17. *Zwillingstarnsfusionssyndrom*. In: <https://www.netmoms.de/magazin/schwangerschaft/mehrlingsschwangerschaft/zwillingstransfusionssyndrom/> letzter Zugriff am: 16.9.18.

Maria Walliser. In: https://de.wikipedia.org/wiki/Maria_Walliser letzter Zugriff am: 7.10.18.

Martin Meuli. In: https://de.wikipedia.org/wiki/Martin_Meuli letzter Zugriff am: 20.9.18.

- Mazzone, L/ U, Moehrlen/ B, Casanova/ S, Ryf/ N, Ochsenbein-Kölbl/ R, Zimmermann/ F, Kraehenmann/ M, Meuli. *Open Spina Bifida: Why Not Fetal Surgery*. In: <https://www.ncbi.nlm.nih.gov/pubmed/30205373> letzter Zugriff am: 3.10.18.
- Mediscope AG. In: https://www.sprechzimmer.ch/sprechzimmer/Krankheitsbilder/Spina_bifida_Offener_Ruecken.php letzter Zugriff am: 28.8.18.
- Mediscope AG. In: https://www.sprechzimmer.ch/sprechzimmer/Krankheitsbilder/Spina_bifida_Offener_Ruecken.php letzter Zugriff am: 23.8.18.
- Meuli, Martin/ Roland, Zimmermann/ Nicole, Ochsenbein/ Ueli, Möhrle. 2014. *Kinderchirurgie: Fötale Chirurgie bei Spina bifida*. S. 976-978. In: https://www.zora.uzh.ch/id/eprint/108601/1/14_44_Fotale%20Chirurgie%20bei%20Spina%20bifida_Ochsenbein.pdf letzter Zugriff am: 26.9.18.
- Meuli, Martin/ Roland, Zimmermann/ Nicole, Ochsenbein/ Ueli, Möhrle. 2014. *Kinderchirurgie: Fötale Chirurgie bei Spina bifida*. S. 976-978. In: <https://medicalforum.ch/de/resource/jf/journal/file/view/article/smf/de/smf.2014.02131/smf-02131.pdf/> letzter Zugriff am: 27.9.18.
- Minimal invasive Chirurgie*. In: https://flexikon.doccheck.com/de/Minimal_invasive_Chirurgie letzter Zugriff am: 16.9.18.
- Möhrle, Ueli/Martin, Meuli. *Vorgeburtliche Diagnose "MMC"!*. S. 1 & 3. In: *Musculus latissimus dorsi*. In: https://de.wikipedia.org/wiki/Musculus_latissimus_dorsi letzter Zugriff am: 26.9.18.
- Neuralrohr*. In: <https://de.wikipedia.org/wiki/Neuralrohr> letzter Zugriff am: 20.8.18.
- Oligohydramnion*. In: <https://de.wikipedia.org/wiki/Oligohydramnion> letzter Zugriff am: 27.9.18.
- Östradiol*. In: <http://www.gesundheits-lexikon.com/Labormedizin-Labordiagnostik/Kinderwunsch/Oestradiol-E2-.html> letzter Zugriff am: 26.9.18.
- Pathologisch*. In: <https://www.duden.de/rechtschreibung/pathologisch> letzter Zugriff am: 13.9.18.
- Pränatal*. In: <http://flexikon.doccheck.com/de/Pränatal> letzter Zugriff am: 9.9.18.
- Postnatal*. In: <https://flexikon.doccheck.com/de/Postnatal> letzter Zugriff am: 14.9.18.
- Punktion*. In: <https://flexikon.doccheck.com/de/Punktion> letzter Zugriff am: 13.9.18.
- Reichenbach, Kurt. 18.5.15. «So lebt Maria Wallisers Tochter Siri heute». In: https://www.schweizer-illustrierte.ch/stars/schweiz/maria-walliser-tochter-siri-anesini-folsaeure-Spina_bifida-freund letzter Zugriff am: 8.10.18.
- Rothenbühler, Peter. S. 15 & 17. In: <https://swissfetus.ch/content/uploads/Meuli-Pressemitteilung.pdf> letzter Zugriff am: 20.9.18.
- Rudolf-Müller, Eva (Ärztin). 7.12.15. *Endoskopie*. In: <https://www.netdokter.de/diagnostik/endoskopie/> letzter Zugriff am: 16.9.18.
- SBH Schweiz. In: http://spina-hydro.ch/uber-uns/Spina_bifida-2/ letzter Zugriff am: 22.8.18.
- Sklerosierung*. In: <https://www.netdokter.de/therapien/sklerosierung/> letzter Zugriff am: 13.9.18.
- Spina bifida*. In: https://swissfetus.ch/offene-fetalchirurgie/Spina_bifida-de2/ letzter Zugriff am: 30.9.18.
- Spina bifida*. In: https://de.wikipedia.org/wiki/Spina_bifida letzter Zugriff am: 23.8.18.
- Spinalnerv*. In: <http://flexikon.doccheck.com/de/Spinalnerv> letzter Zugriff am: 23.8.18.
- Statistik Folsäure: BAG/ Eichholzer, Monika et. al. Dezember 2008. «Folsäure ist unentbehrlich [...]». Seiten 32 & 33. In: https://www.bundespublikationen.admin.ch/cshop_mimes_bbl/2C/2C59E545D7371EE5B09AD8C959F1B5CD.pdf letzter Zugriff am: 7.10.18.
- Steissbeinteratom*. In: <https://swissfetus.ch/offene-fetalchirurgie/steissbeinteratom/#problem> letzter Zugriff am: 17.9.18.
- Sverrum. 08.03.2010. In: <http://ethify.org/content/ethisches-dilemma-was-ist-das-eigentlich> letzter Zugriff am: 19.11.18.
- Therapie in utero*. In: https://de.wikipedia.org/wiki/Therapie_in_utero letzter Zugriff am: 9.9.18.
- Toplak, Hermann (2004)/ Katharina, Heinrich (2004)/ Astrid, Leitner (2017). In: <https://www.netdokter.ch/krankheit/fettleibigkeit-fettsucht-adipositas-7454> letzter Zugriff am: 28.8.18.
- Toxoplasmose*. In: <https://flexikon.doccheck.com/de/Toxoplasmose> letzter Zugriff am: 12.9.18.
- Trauma*. In: <https://flexikon.doccheck.com/de/Trauma> letzter Zugriff am: 16.9.18.
- Trokar*. In: <http://flexikon.doccheck.com/de/Trokar> letzter Zugriff am: 12.9.18.
- Veröden*. In: <https://www.duden.de/rechtschreibung/veroeeden#Bedeutung2a> letzter Zugriff am: 13.9.18.
- Vgl. *Embryogenese (Mensch)*. In: [https://de.wikipedia.org/wiki/Embryogenese_\(Mensch\)](https://de.wikipedia.org/wiki/Embryogenese_(Mensch)) letzter Zugriff am: 29.10.18.
- Vgl. *Fötus*. In: <https://de.wikipedia.org/wiki/Fötus> letzter Zugriff am: 8.10.18.
- Was ist MRI?*. In: <http://www.mri-roentgen.ch/angebot/magnetresonanztomographie/was-ist-mri/> letzter Zugriff am: 13.9.18.
- Zeile*. In: <https://de.wikipedia.org/wiki/-zeile> letzter Zugriff am: 23.8.18.

Sonstige Quellen:

Haag, Andreas. Biologie Wahlkurs «Mensch,Medizin,Moral». Zürich 2018. S. 21.
Interview mit Frau Siri Anesini.
Interview mit Prof. Dr. med Martin Meuli.
Mazzone, Luca. Antwort. USZ. 27.8.18.
Meuli, Martin. USZ. 27.8.18.

12 Eigenständigkeitserklärung

Ich erkläre hiermit, dass ich die vorliegende Arbeit selbstständig und ohne Benützung anderer als der angegebenen Quellen oder Hilfsmittel verfasst bzw. gestaltet habe.

Ort, Datum, Unterschrift

Zürich, 22.1.19,



ⁱ *Rothenbühler. Meuli. S. 205.*